

ВЛИЯНИЕ ПРОБИОТИКА «СПОРОТЕРМИН» НА ТКАНИ ПЕЧЕНИ АФРИКАНСКОГО КЛАРИЕВОГО СОМА В ИНДУСТРИАЛЬНОЙ АКВАКУЛЬТУРЕ

Спирина Елена Владимировна, кандидат биологических наук, доцент кафедры «Биология, ветеринарная генетика, паразитология и экология»

Романова Елена Михайловна, доктор биологических наук, профессор, заведующая кафедрой «Биология, ветеринарная генетика, паразитология и экология»

Любомирова Васелина Николаевна, кандидат биологических наук, доцент кафедры «Биология, ветеринарная генетика, паразитология и экология»

Шленкина Татьяна Матвеевна, кандидат биологических наук, доцент кафедры «Биология, ветеринарная генетика, паразитология и экология»

ФГБОУ ВО Ульяновский ГАУ

432017, г. Ульяновск, бульвар Новый Венец, 1; тел. 8(8422)55-23-75;

e-mail: elspirin@yandex.ru

Ключевые слова: индустриальная аквакультура, африканский клариевый сом, пробиотик «Споротермин», гистология печени.

В статье рассматриваются гистологические особенности тканей печени африканских клариевых сомов, выращенных в условиях индустриальной аквакультуры. Исследовались сообщества рыб, выращиваемых с применением пробиотика «Споротермин» (экспериментальная группа) и без применения пробиотика (контрольная группа). Изучение гистологической структуры и документирование проводили с помощью исследовательского моторизованного универсального микроскопа Axio Imager.M2 (Carl Zeiss, Германия). Было установлено, что существуют отличительные особенности строения клеток, формирующих ткани печени рыб, выращиваемых в присутствии пробиотика и без него. Было показано, что у рыб контрольной группы, не получавших пробиотик, отмечается нарушение гистотопографии паренхимы печени, жировая дистрофия в сочетании с признаками некроза гепатоцитов и кровоизлиянием в области сосудов. Кроме того, у них также отмечается выраженный некроз и потеря полярности в строении гепатоцитов, в сосудах отмечаются эритроциты. У африканских клариевых сомов (*Clarias gariepinus*) экспериментальной группы, которые были выращены на кормах, содержащих пробиотик «Споротермин», структура тканей печени не была нарушена. Пробиотик «Споротермин», содержащий в своём составе *Bacillus subtilis* и *Bacillus licheniformis*, позволяет оптимизировать обмен веществ, повысить снабжение организма рыб биологически активными и строительными веществами, обеспечить качественное переваривание пищи и снизить уровень условно-патогенных микроорганизмов в органах и тканях рыб, избежать повышенной бакобсеменности. Весь этот комплекс позитивных свойств «Споротермина» позволяет снизить токсическое поражение печени, возникающее при выращивании рыбы в условиях высокой плотности посадки.

Исследования выполнялись при поддержке РФФИ, проект 18-416-730005.

Введение

В условиях увеличения численности населения в мире и уменьшения объёмов промышленной добычи рыбы возникает необходимость развития аквакультуры, которая позволит насытить потребительский рынок рыбной продукцией, что особенно важно при экономических санкциях, обеспечив импортозамещение. В этом отношении достаточно перспективным является клариевый сом (*Clarias gariepinus*) [1]. Одной из важнейших основ интенсификации производства аквакультуры является рациональное использование кормов, обладающих высокой степенью усвоения. Поэтому с позиции современной теории питания [2] необходимо эффективно использовать пробиотики [3, 4, 5]. В число эффективных пробиотиков входит пробиотик последнего поколения «Споротермин» [1]. Пробиотик «Споротермин», содержащий в сво-

ём составе *Bacillus subtilis* и *Bacillus licheniformis*, позволяет оптимизировать обмен веществ, повысить снабжение организма рыб биологически активными и строительными веществами, обеспечить качественное переваривание пищи и снизить уровень условно-патогенных микроорганизмов в органах и тканях рыб, избежать повышенной бакобсеменности рыб [3, 13].

Печень является мультифункциональным органом, выполняющий экзо- и эндокринные функции, обеспечивающий большинство метаболических процессов в организме [6-9], чутко реагирует на их изменения. Поэтому печень может являться биоиндикатором, по которому можно судить об общем физиологическом состоянии организма, а также говорить о характере патологических изменений в обмене веществ [10, 11, 12].

Цель работы - анализ гистологической

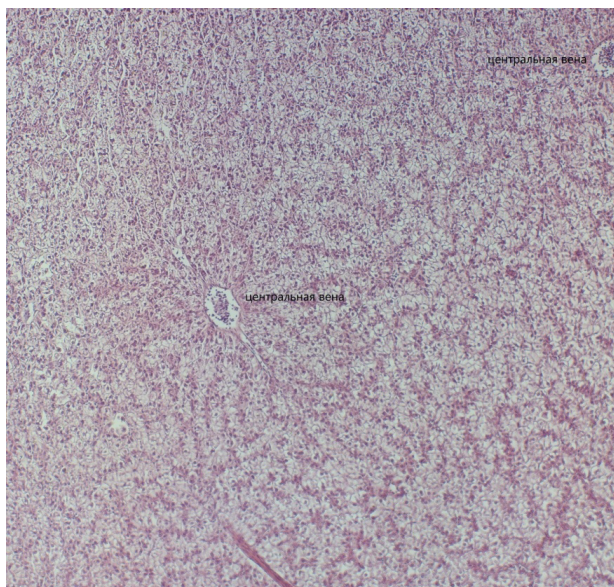


Рис. 1 - Структура паренхимы печени африканского клариевого сома на фоне пробиотика «Споротермин». Окраска – гематоксилин-эозин. Увеличение окуляра x10 объектив x10.

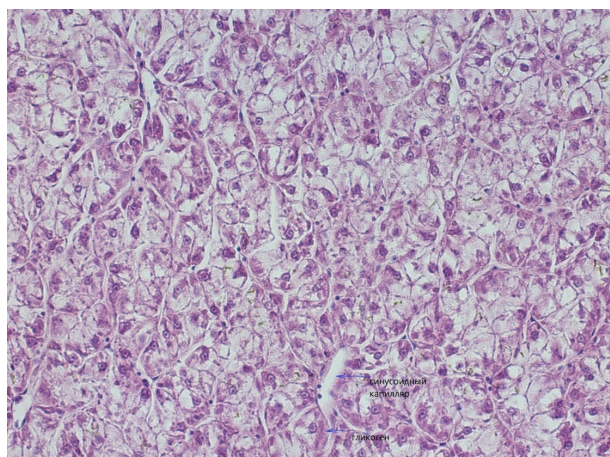


Рис. 2 - Структура паренхимы печени африканского клариевого сома (*Clarias gariepinus*) у рыб, получавших пробиотик. Окраска – гематоксилин-эозин. Увеличение окуляра x10 объектив x40.

структуры печени африканского клариевого сома (*Clarias gariepinus*) на фоне использования пробиотика «Споротермин» при выращивании в индустриальной аквакультуре.

Объекты и методы исследований

Объектом исследования являлись самки африканского клариевого сома (*Clarias gariepinus*), выращенные в условиях индустриальной аквакультуры. Исследования проводились в Лаборатории экспериментальной биологии и аквакультуры Ульяновского ГАУ. Самки клариевых сомов содержались в бассейнах объ-

емом 3 м³ при температуре воды 26°C и уровне кислорода 4 мг/л. Кормление самок африканских клариевых сомов и поддержание гидрохимических показателей качества воды осуществляли в обычном режиме. Корма экспериментальной группы обогащали «Споротермином» из расчета 4 г пробиотика на 1 кг корма. Растворенным в воде «Споротермином» обрабатывали корма, которые после высыхания скармливали рыбам. Пробиотик «Споротермин» использовали не только как добавку к рациону, но и добавляли в водную среду экспериментальной группе.

Гистопрепараты печени африканских клариевых сомов (*Clarias gariepinus*) изготавливали в научно-исследовательском центре фундаментальных и прикладных проблем биоэкологии и биотехнологии ФГБОУ ВО «УлГПУ им. И.Н. Ульянова». Анализировали по 3 особи из каждой группы.

Пробы печени африканских клариевых сомов (*Clarias gariepinus*) отбирали при вскрытии рыбы и погружали в 10% нейтральный забуференный формалин. Изготовление срезов печени проводили по стандартным методикам [14], препараты окрашивали гематоксилином Майера-эозином и покрывали монтирующей средой Sub-X Mounting medium (Leica, США). Анализ гистологической структуры клеток печени проводили с помощью исследовательского моторизованного универсального микроскопа Axio Imager.M2 (Carl Zeiss, Германия) в комплекте: цветная цифровая камера AxioCam высокого разрешения HRc; программное обеспечение для анализа и обработки информации ZEN pro.

Результаты исследований

Как известно печень, играет чрезвычайно важную роль в организме, являясь природным фильтром, способствует выведению токсических веществ, регулирует состав белков, обеспечивает переработку гормонов, осуществляет кроветворение. Поэтому состояние тканей печени заслуживает пристального внимания. На этом основании нами был проведен анализ гистологической структуры печени африканского клариевого сома (*Clarias gariepinus*). Исследовались рыбы, получающих при кормлении пробиотик «Споротермин» и рыбы, выращиваемые без пробиотика, из которых была сформирована контрольная группа.

Печень африканского клариевого сома (*Clarias gariepinus*) у представителей экспериментальной группы, получавшей в рационе «Споротермин», представлена трабекулами ге-

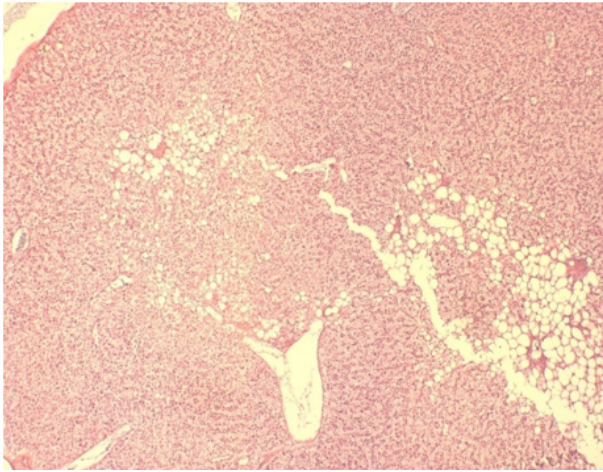


Рис. 3 - Строение паренхимы печени африканского клариевого сома (*Clarias gariepinus*) у рыб, не получавших пробиотик. Окраска – гематоксилин-эозин. Увеличение окуляр x10 объектив x10. Жировая вакуолизация в сочетании с признаками некроза паренхимы.

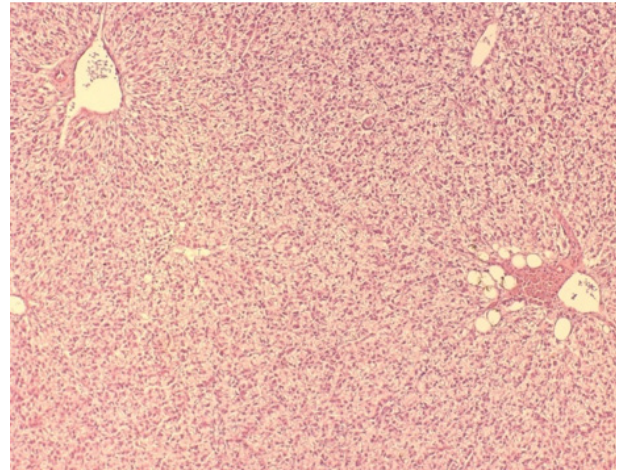


Рис. 4 - Строение паренхимы печени у рыб, не получавших пробиотик. Окраска – гематоксилин-эозин. Увеличение окуляр x10 объектив x10. Жировая вакуолизация в сочетании с признаками некроза паренхимы. Кровоизлияния в области сосудов.

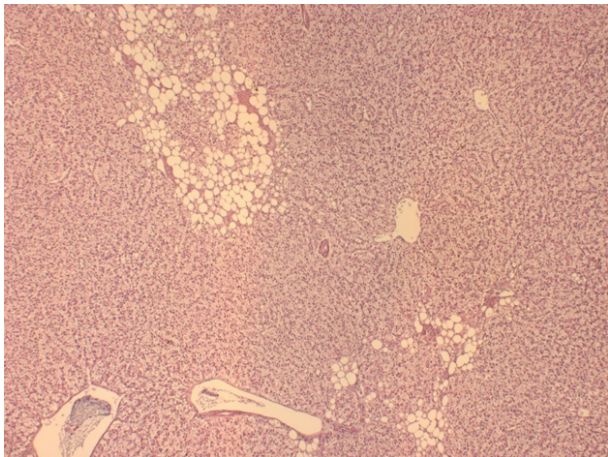


Рис. 5 - Строение паренхимы печени африканского клариевого сома (*Clarias gariepinus*) у рыб, выращиваемых без пробиотика. Окраска – гематоксилин-эозин. Увеличение окуляр x10 объектив x10. Жировая вакуолизация в сочетании с признаками некроза паренхимы.

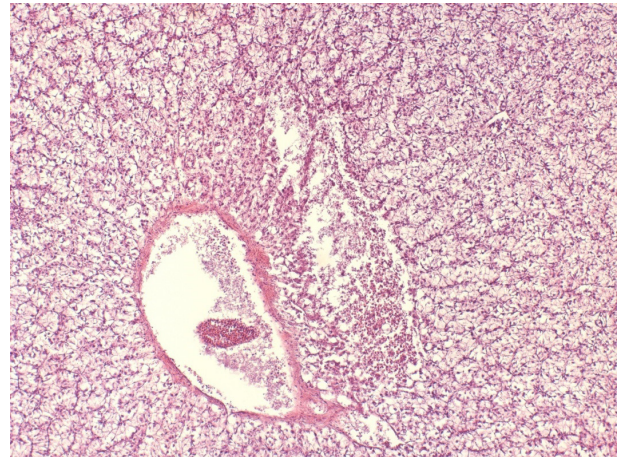


Рис. 6 - Строение паренхимы печени африканского клариевого сома (*Clarias gariepinus*) у рыб, не получавших пробиотик. Окраска – гематоксилин-эозин. Увеличение окуляр x10 объектив x20. Обширный очаг некроза в области группы сосудов.

патоцитов, которые формируют структуру трубчатого строения (рис. 1), центральный просвет – синусоидные капилляры (рис. 2). В паренхиме мало соединительнотканых прослоек, в связи с этим дольчатого строения нет (рис. 1). Также нет типичных портальных трактов. В полях зрения встречаются группы – два-три желчных протока в сочетании с артериолой, центральная вена. Гепатоциты проявляют полярность – ядро локализуется больше к базальной части, тогда как в апикальной располагается гликоген (рис. 2). Наряду с основными (паренхимные) клетками – гепатоцитами отмечаются специализированные –

макрофаги, клетки Ито.

У африканского клариевого сома (*Clarias gariepinus*) контрольной группы отмечается нарушение гистотопографии (архитектоники) паренхимы печени (рис. 8), проявляется выраженная жировая дистрофия (рис. 3, 4, 5, 6) в сочетании с признаками некроза гепатоцитов и кровоизлиянием в области сосудов (рис. 4, 6). Также отмечается выраженный некроз гепатоцитов (ядро занимает центральное положение), в сосудах присутствуют эритроциты (эритростаз) (рис. 7).

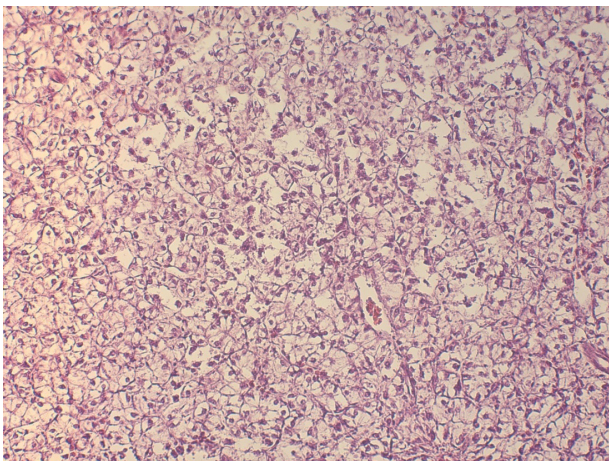


Рис. 7 - Строение паренхимы печени африканского клариевого сома (*Clarias gariepinus*) у рыб, не получавших пробиотик. Окраска – гематоксилин-эозин. Увеличение окуляра x10 объектов x20. Нарушение гистотопографии паренхимы, некроз гепатоцитов.

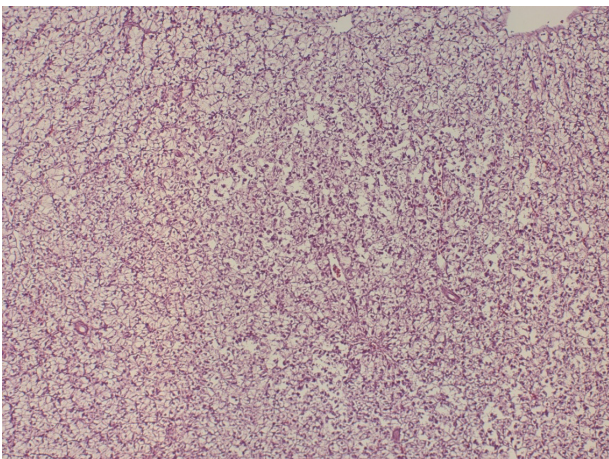


Рис. 8 - Строение паренхимы печени африканского клариевого сома (*Clarias gariepinus*) у рыб, не получавших пробиотик. Окраска – гематоксилин-эозин. Увеличение окуляра x10 объектов x10. Нарушение гистотопографии паренхимы, некроз гепатоцитов.

Результаты наших исследований показали, что использование пробиотика «Споротермин» в качестве пищевой добавки оказывает благотворное влияние на печень самок африканских клариевых сомов (*Clarias gariepinus*), уменьшая полнокровие сосудов и дистрофию в гепатоцитах. Все это свидетельствует о том, что микробиота пробиотика «Споротермин», трансформируя метаболиты, снижает их токсичность, защищает клетки печени от токсического поражения.

Кишечная микрофлора и печень, комплексируясь и дополняя друг друга, формируют в организме две основные системы, которые

осуществляют процессы детоксикации.

Нормобиота кишечника трансформирует метаболиты в нетоксические конечные продукты, которые не способны вызвать токсического поражения печени и легко разрушаются, затем выводятся из организма. Поэтому гепатоэнтральную регуляцию можно считать одним из ведущих гомеостатических механизмов организма. Снижение деинтоксикационной функции кишечной микробиоты повышает нагрузку на ферментативные системы печени и вызывает метаболические и структурные нарушения этого органа.

При нарушении кишечного нормоценоза и повышении уровня условно патогенной и патогенной микробиоты происходит нарушение пристеночного пищеварения, что приводит к образованию токсических метаболитов, вызывающих нарушения в тканях и клетках печени.

Выводы

При анализе гистологической структуры печени самок африканского клариевого сома были получены результаты, свидетельствующие о том, что пробиотик «Споротермин» оказывает позитивное влияние на печень, снижая уровень токсического поражения клеток печени. У рыб, не получавших пробиотик «Споротермин», наблюдается нарушение гистотопографии паренхимы печени, жировая дистрофия в сочетании с признаками некроза гепатоцитов и кровоизлиянием в области сосудов. Гистологические исследования выявили выраженный некроз и потерю полярности в строении гепатоцитов, присутствие в сосудах эритроцитов.

Все выявленные отклонения от нормы свидетельствуют о нарушении функции печени при выращивании рыбы в условиях высокой плотности посадки в индустриальной аквакультуре.

Библиографический список

1. Конструирование функционального рыбного продукта в условиях индустриальной аквакультуры / В. В. Романов, Е. М. Романова, В. Н. Любомирова, М. Э. Мухитова // Вестник Ульяновской государственной сельскохозяйственной академии - 2018. - № 1. – С. 151-156.
2. Бурлаченко, И. В. Теоретические и практические аспекты повышения резистентности осетровых рыб в аквакультуре: 03.00.10 - ихтиология: автореферат диссертации на соискание ученой степени доктора биологических наук / Бурлаченко Ирина Виленовна. – Москва : ФГУП «ВНИРО», 2007. – 49 с.

3. Пробиотики в комплексной терапии хронических заболеваний печени / Е. А. Чихачева, Л. А. Тетерина, П. В. Селиверстов, В. П. Добрица, В. Г. Радченко // Гастроэнтерология Санкт-Петербурга. - 2012. - № 4. - С. 11-15.

4. Некоторые аспекты минерального обмена и продуктивность у молодняка свиней при скармливании пробиотических добавок / Т. Л. Талызина, Ю. С. Коптева, Л. Н. Гамко, Е. В. Крапивина // Зоотехния. - 2016. - № 5. - С. 22-24.

5. Жила, Н. И. Гистологическая структура некоторых внутренних органов поросят при применении пробиотических кормовых добавок / Н. И. Жила // Биология тварин. - 2015. - Т. 17, № 1. - С. 55-61.

6. Масленников, Р. В. Неалкогольная жировая болезнь печени, желчные кислоты и кишечная микробиота / Р. В. Масленников, Ю. В. Евсютина // Российский журнал гастроэнтерологии, гепатологии, колопроктологии. - 2018. - Т. 28, № 4. - С. 84-90.

7. Звенигородская, Л. А. Применение гепатопротекторов в лечении неалкогольной жировой болезни печени / Л. А. Звенигородская, Е. А. Черкашова, Н. Г. Самсонова // Фарматека. - 2011. - № 15. - С. 58-63.

8. Метальникова, К. В. Применение гистологии при оценке молоди рыб по состоянию печени в период созревания на примере гольцов / К. В. Метальникова // Рыбоводство и рыбное хозяйство. - 2014. - № 11. - С. 37-44.

9. Исмаилова, С. М. Патологические изменения в клетках печени осетровых рыб Северного Каспия / С. М. Исмаилова // Актуальные проблемы экологии и сохранения биоразнообразия России и сопредельных стран. - 2014. - С. 99-101.

10. Крючков, В. Н. Особенности патологической морфологии печени рыб в современных условиях / В. Н. Крючков, А. В. Дубовская, И. В. Фомин // Вестник Астраханского государственного технического университета. - 2006. - № 3 (32). - С. 94-100.

11. Попюк, М. П. Патоморфологические изменения в печени атерины *Atherina boyeri* при инвазии *Contracaecum rudolphii* L. Hartwich, 1964 (Nematoda: Anisakidae) / М. П. Попюк // Вестник Мурманского государственного технического университета. - 2017. - Т. 20, № 2. - С. 445-454.

12. Беляков, А. А. Изменения клеток и тканей молоди шемаи (*Chalcalburnus chalcoides*) при искусственном выращивании / А. А. Беляков, Н. Н. Фёдорова, М. П. Грушко // Труды ВНИРО. - 2016. - Т. 162. - С. 138-144.

13. Пробиотики в аквакультуре / Е. А. Котова, Н. А. Пышманцева, Д. В. Осепчук, А. А. Пышманцева, Л. Н. Тхакушинова // Сборник научных трудов Всероссийского научно-исследовательского института овцеводства и козоводства. - 2012. - Т. 3, № 1-1. - С. 100 - 103.

14. Коржевский, Д. Э. Основы гистологической техники / Д. Э. Коржевский. - Санкт-Петербург : Спец.Лит, 2010. - 95 с.

INFLUENCE OF SPOROTERMIN PROBIOTIC ON LIVER TISSUE OF AFRICAN SHARPTOOTH CATFISH IN INDUSTRIAL AQUACULTURE

Spirina E.V., Romanova E.M., Lyubomirova V.N., Shlenkina T.M.
FSBEI HE Ulyanovsk State Agrarian University
432017, Ulyanovsk, Novyi Venets boulevard, 1; tel. 8 (8422) 55-23-75;
e-mail: elspirin@yandex.ru

Key words: industrial aquaculture, African sharptooth catfish, Sporothermin probiotic, liver histology.

The article discusses histological features of liver tissue of African sharptooth catfish bred in industrial aquaculture. Communities of fish bred with (experimental group) and without (control group) application of Sporothermin probiotic were studied. The histological structure was studied and documented using Axio Imager.M2 universal motorized research microscope (Carl Zeiss, Germany). It was found that there are distinctive features of cell structure that form the liver tissue of fish bred with application of this probiotic and without it. It was shown there was a histotopography disorder of the liver parenchyma, lipophanerosis in combination with signs of hepatocyte necrosis and hemorrhage in the vascular area in the control group. In addition, they also had a marked necrosis and a polarity loss in hepatocyte structure, erythrocytes are found in the vessels. The structure of liver tissue was not disrupted in the experimental group, where the fish received the feed containing "Sporothermin" probiotic. "Sporothermin" probiotic, which contains *Bacillus subtilis* and *Bacillus licheniformis*, allows to improve metabolism, increase fish organism supply with biologically active and building materials, ensure high-quality food digestion and reducing the level of potentially pathogenic microorganisms in fish organs and tissues, avoid increased bacterial content. This complex of positive properties of "Sporothermin" allows to reduce toxic damage to the liver that occurs when fish is bred in the conditions of high density.

Bibliography

1. Development of a functional fish product in an industrial aquaculture / V. V. Romanov, E. M. Romanova, V. N. Lyubomirova, M. E. Mukhitova // Vestnik of Ulyanovsk State Agricultural Academy. - 2018. - No. 1 (41). - P. 151-156.
2. Burlachenko, I.V. Theoretical and practical aspects of increasing the resistance of sturgeon fish in aquaculture: 03.00.10 - ichthyology: abstract of the dissertation of Doctor of Biological Sciences / Burlachenko Irina Vilenovna. - Moscow: All-Russian Research Institute of Fisheries and Oceanography, 2007. - 49 p.
3. Probiotics in complex therapy of chronic liver diseases / E. A. Chikhacheva, L. A. Teterina, P. V. Seliverstov, V. P. Dobritsa, V. G. Radchenko // Gastroenterology of St. Petersburg. - 2012. - No. 4. - P. 11-15.
4. Some aspects of mineral metabolism and productivity of young pigs when feeding them with probiotic supplements / T. L. Talyzina, Yu. S. Kopteva, L. N. Gamko, E. V. Krapivina // Zootechny. - 2016. - No. 5. - P. 22-24.

5. Zhila, N. I. Histological structure of some internal organs of piglets in case of application of probiotic feed additives / N. I. Zhila // *Biology of animals*. - 2015. - V. 17, No. 1. - P. 55-61.
6. Maslennikov, R.V. Non-alcoholic fatty liver disease, bile acids and intestinal microbiota / R.V. Maslennikov, Yu. V. Evsyutina // *Russian journal of gastroenterology, hepatology, coloproctology*. - 2018. - V. 28, No. 4. - P. 84-90.
7. Zvenigorodskaya, L. A. The use of hepatoprotectors in treatment of non-alcoholic fatty liver diseases / L. A. Zvenigorodskaya, E. A. Cherkashova, N. G. Samsonova // *Farmateka*. - 2011. - No. 15. - P. 58-63.
8. Metalnikova, K.V. Histology usage in evaluation of young fish according to the liver state during maturation period on the example of chars (*Salvelinus*) / K.V. Metalnikova // *Fish breeding and fisheries*. - 2014. - No. 11. - P. 37-44.
9. Ismailova, S. M. Pathological changes in liver cells of sturgeon fish in the North Caspian / S. M. Ismailova // *Current problems of ecology and conservation of biodiversity in Russia and neighboring countries*. - 2014. -- P. 99-101.
10. Kryuchkov, V. N. Features of pathological morphology of fish liver in modern conditions / V. N. Kryuchkov, A. V. Dubovskaya, I. V. Fomin // *Vestnik of Astrakhan State Technical University*. - 2006. - No. 3 (32). - P. 94-100.
11. Popyuk, M. P. Pathomorphological changes in the liver atherine (*Atherina boyeri*) in case of invasion of *Contraecaecum rudolphii* L. Hartwich, 1964 (Nematoda: Anisakidae) / M. P. Popyuk // *Vestnik of Murmansk State Technical University*. - 2017. - V. 20, No. 2. - P. 445-454.
12. Belyakov, A. A. Changes in cells and tissues of young shemaya (*Chalcalburnus chalcoides*) in case of artificial breeding / A. A. Belyakov, N. N. Fedorova, M. P. Grushko // *Scientific works of All-Russian Research Institute of Fisheries and Oceanography*. - 2016. - V. 162. - P. 138-144.
13. Probiotics in aquaculture / E. A. Kotova, N. A. Pyshmantseva, D. V. Osepchuk, A. A. Pyshmantseva, L. N. Tkhakushinova // *Collection of scientific papers of Stavropol Scientific Research Institute of Animal breeding and feed production*. - 2012. - V. 3, No. 1-1. - P. 100-103.
14. Korzhevsky, D. E. Fundamentals of histological technology / D. E. Korzhevsky. - St. Petersburg: Special. Lit, 2010. - 95 p.