

## МИКРОАРХИТЕКТОНИКА ГОНАД САМОК КЛАРИЕВЫХ СОМОВ, ВЫРАЩЕННЫХ В ИСКУССТВЕННОЙ СРЕДЕ

**Спирина Елена Владимировна**, кандидат биологических наук, доцент кафедры «Биология, ветеринарная генетика, паразитология и экология»

**Романова Елена Михайловна**, доктор биологических наук, профессор, заведующая кафедрой «Биология, ветеринарная генетика, паразитология и экология»

**Любомирова Васелина Николаевна**, кандидат биологических наук, доцент кафедры «Биология, ветеринарная генетика, паразитология и экология»

**Харитонов Денис Алексеевич**, аспирант кафедры «Биология, ветеринарная генетика, паразитология и экология»

ФГБОУ ВО Ульяновский ГАУ

432017, г. Ульяновск, бульвар Новый Венец, 1; тел. 8(8422)55-23-75;

e-mail: elspirin@yandex.ru

**Ключевые слова:** аквакультура, африканский клариевый сом, гистологические особенности гонад, ооцит, нарушения репродуктивной системы клариевых сомов.

В статье приведены результаты исследования, полученные при использовании пробиотика «Споротермин» для выращивания самок африканских клариевых сомов в искусственной среде. «Споротермин» - это пробиотик, представляющий собой смесь *Bacillus subtilis* и *Bacillus licheniformis*, обеспечивающий повышение адаптационных способностей рыб к длительному действию различных неблагоприятных факторов, что является актуальным при выращивании в искусственной среде. Анализ гистологической структуры гонад самок клариевых сомов проводили с помощью исследовательского моторизованного универсального микроскопа Axio Imager.M2 (Carl Zeiss, Германия). Результаты наших исследований показали, что у клариевых сомов, выращенных с использованием пробиотика «Споротермин», наблюдаются половые клетки, представленные оогониями и молодыми ооцитами периода протоплазматического роста. Появляются ооциты, окончившие протоплазматический рост, а также ооциты, закончившие трофоплазматический рост. На этой стадии ооциты в составе цитоплазмы содержат жировые капли, входящие в состав желточных зерен, окраски от светло-желтого до оранжевого цвета с различными оттенками. У самок клариевых сомов (*Clarias gariepinus*) контрольной группы, выращенных без использования пробиотика «Споротермин», отмечается нарушение синтеза желточных гранул, а также виден отек фолликулярного слоя гонад, происходит резорбция желточных зерен и отек соединительнотканной яйценосной пластинки, отсутствует исчерченность радиального слоя, отмечается деформация трофоплазматического ооцита. При гистологических исследованиях гонад самок клариевых сомов было установлено, что использование пробиотика «Споротермин» приводит к снижению нарушений в их микроструктуре за счет укрепления мембран клеток гонад.

**Исследование выполнено при финансовой поддержке РФФИ в рамках научного проекта № 18-416-730005**

### Введение

В условиях интенсификации аквакультуры происходит использование рыб, имеющих наилучшие продукционные свойства. Перспективным объектом аквакультуры является *Clarias gariepinus* – африканский клариевый сом [1], но его выращивание в искусственных условиях часто сопровождается стрессовыми факторами, которые могут приводить к снижению его продуктивности [2], поэтому для интенсификации роста, повышения репродуктивного потенциала используют пробиотики. Одним из перспективных пробиотиков [3-8, 9-15] является «Споротермин» [2, 8], представляющей собой мелкодисперсный порошок белого или кремового цвета. «Споротермин» за счёт участия в процессах пищеварения и метаболизме обеспечивает повы-

шение адаптационных способностей [4-8] рыб к длительному действию различных неблагоприятных факторов, что наблюдается при выращивании в искусственной среде.

Целью работы являлось определение микроархитектоники гонад самок *Clarias gariepinus* при выращивании в искусственной среде с использованием пробиотика «Споротермин».

### Материалы и методы исследований

Объектом исследования служили самки африканских клариевых сомов (*Clarias gariepinus*). Самок выращивали в искусственной среде с использованием пробиотика «Споротермин» и без него в Ульяновском государственном аграрном университете. Гистологический материал отбирали у самок *Clarias gariepinus* контрольной и экспериментальной групп в ко-

личестве трёх штук. Выращивание самок *Clarias gariepinus* происходило в автономных рыбодных модулях объемом 3,8 м<sup>3</sup>. Для очистки воды использовались фильтры на кварцевом песке. Температуру воды поддерживали постоянной, около 26 С, содержание кислорода в воде составляло не ниже 4 мг/л. Самкам *Clarias gariepinus* экспериментальной группы пробиотик «Споротермин» добавляли в корма из расчета 4 г/кг комбикорма.

Для изучения микроархитектоники гонад самок *Clarias gariepinus* проводили изготовление гистопрепаратов гонад, анализ которых осуществлялся в НИЦ ФППББ, функционирующем в ФГБОУ ВО «УлГПУ им. И.Н. Ульянова».

Отобранный гистоматериал фиксировали 10% нейтральным забуференным формалином, затем изготавливали срезы с использованием стандартных методов [16]. Окрашивание гистопрепаратов производилось гематоксилином Майера-эозином, затем гистопрепарат покрывался монтирующей средой Sub-X Mounting medium (Leica, США). Микроархитектоника гонад самок *Clarias gariepinus* изучалась с помощью микроскопа Axio Imager.M2 (Carl Zeiss).

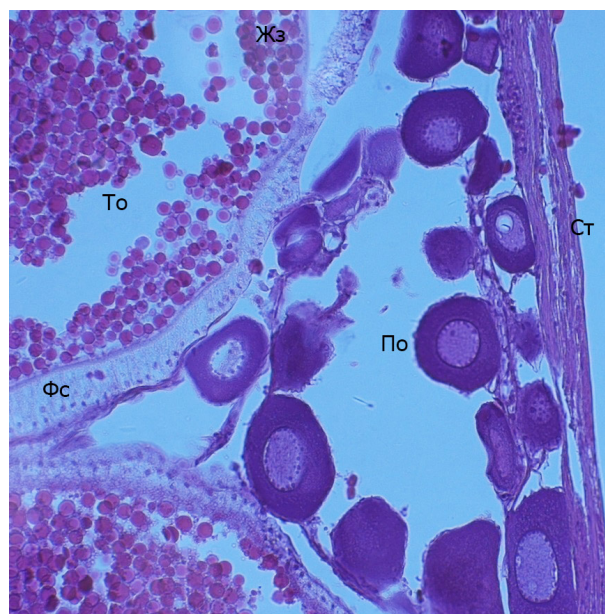
#### Результаты исследований

Для оценки микроархитектоники гонад самок *Clarias gariepinus*, выращенных с искусственной среде с пробиотиком «Споротермин» (эксперимент) на изготовленных гистопрепаратах, производили оценку и сравнивали с микроархитектоникой гонад самок *Clarias gariepinus*, выращенных без него (контроль).

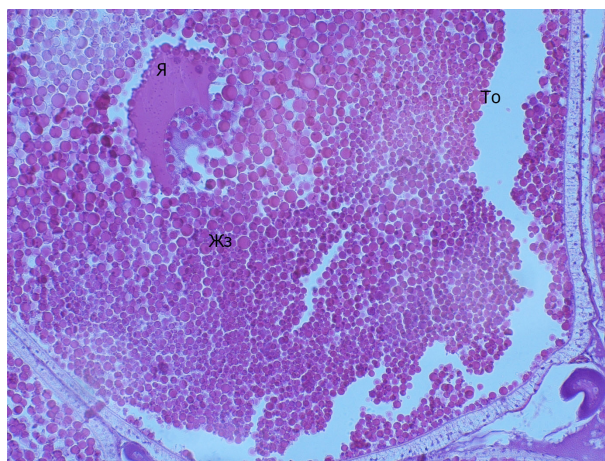
Для определения степени зрелости гонад (яичников) рыб придерживались общепринятой шкалы [17].

При рассмотрении внешнего вида половых желез самок *Clarias gariepinus* у экспериментальных особей видно: половые железы имеют вид тяжей розового цвета. Хорошо виден крупный кровеносный сосуд с боковыми ответвлениями, проходящий вдоль яичника. Хорошо различимы икринки, мутноватые светло-желтой окраски с различными оттенками до ярко зеленого цвета.

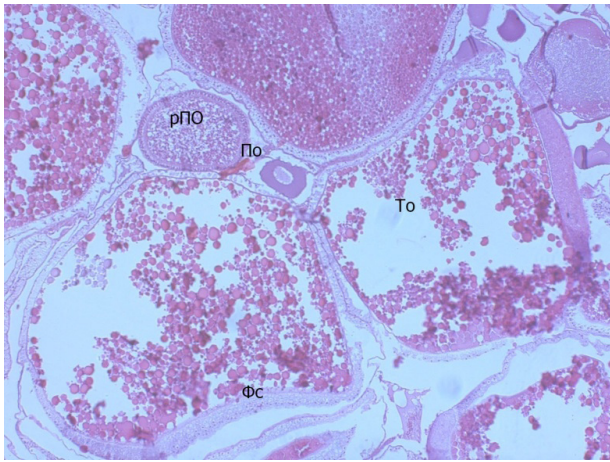
Микроструктура гонад самок *Clarias gariepinus* у экспериментальных особей показала следующее: на препарате отмечаются структуры яичника различной степени зрелости, различного диаметра. В цитоплазме клеток гонад самок *Clarias gariepinus*, выращенных с искусственной среде с пробиотиком «Споротермин», наблюдается небольшое количество вакуолей, в большей части отмечаются желтковые гранулы



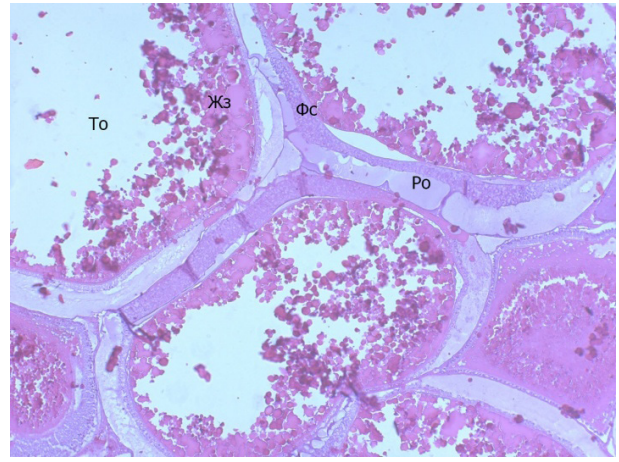
**Рис. 1 - Гистологические особенности гонад самок *Clarias gariepinus*. Экспериментальная группа.** Ооциты протоплазматического и трофоплазматического роста, расположенные на яйценосной пластинке. По – ооцит на стадии протоплазматического роста; То – ооцит на стадии трофоплазматического роста; Жз - желточные зерна; Фс – фолликулярный слой; Ст - соединительная ткань. Окраска гематоксилин-эозин. Ув. об10хок 20.



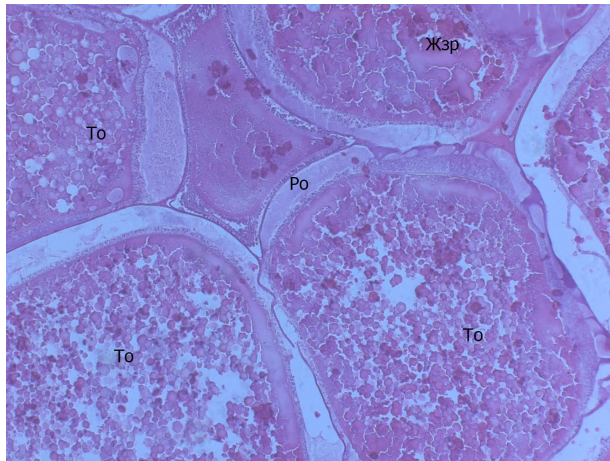
**Рис. 2. Микроструктура гонады самки *Clarias gariepinus*. Экспериментальная группа.** Ооциты протоплазматического и трофоплазматического роста, расположенные на яйценосной пластинке. То - ооцит трофоплазматического роста; Я - ядро ооцита; Жз - желточные зерна. Окраска гематоксилин-эозин. Ув. об10хок 20.



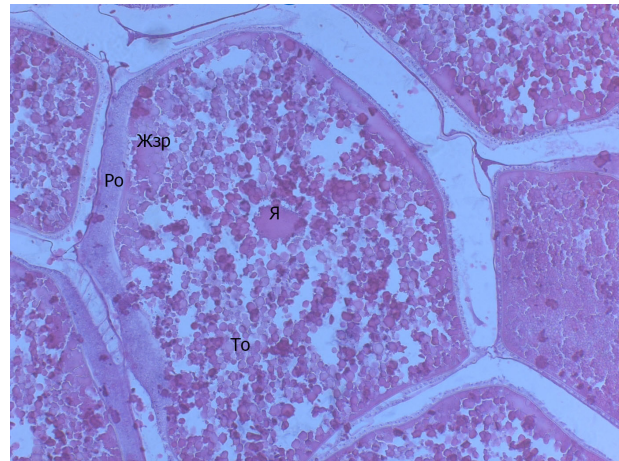
**Рис. 3 – Гистологические особенности гонад самок *Clarias gariepinus*. Контрольная группа.** По - ооцит на стадии протоплазматического роста; То - ооцит на стадии трофоплазматического роста; рПО - растущий протоплазматический ооцит. Окраска гематоксилин-эозин. Ув. об10хок 20.



**Рис. 4. Микроструктура гонады самок *Clarias gariepinus*. Контрольная группа.** По - ооцит на стадии протоплазматического роста; То - ооцит на стадии трофоплазматического роста; Жз - желточные зерна; Фс - фолликулярный слой. Окраска гематоксилин-эозин. Ув. об10хок 20.



**Рис. 5 - Фрагмент яичника самки *Clarias gariepinus*. Контрольная группа.** То - ооцит трофоплазматического роста; Жзр - желточные зерна; Ро - радиально исчерченный слой. Окраска гематоксилин-эозин. Ув. об10хок 40.



**Рис. 6 - Строение гонад самок *Clarias gariepinus*, выращенных без использования пробиотика «Споротермин».** То - ооцит трофоплазматического роста; Я - ядро ооцита; Жзр - желточные зерна; Ро - радиально исчерченный слой. Окраска гематоксилин-эозин. Ув. об10хок 40.

различного диаметра, а также жировые включения. Ядра крупные.

При проведении гистологических исследований состояния половых желез самок *Clarias gariepinus* у экспериментальных особей обнаружены оогонии и молодые ооциты, находящиеся на стадии протоплазматического роста. На гистопрепаратах видно, что начинают появляться ооциты, окончившие протоплазматический рост. Встречаются ооциты, у которых произошло окончание трофоплазматического роста. На этой стадии ооциты в составе цитоплазмы содержат жировые капли, которые входят в состав жел-

точных зерен. Окраска жировых капель изменяется от светло-желтого с различными оттенками до оранжевого. В ооцитах, находящихся на стадии трофоплазматического роста видны появляющиеся вакуоли с углеводным веществом.

Ооцит трофобластического роста имеет:

- радиально исчерченную оболочку, пронизанную тончайшими порами;
- над радиально исчерченной оболочкой расположена еще одна оболочка, образованная длинными нитями;
- ооцит окружен слоем фолликулярных клеток;

- снаружи фолликул одет соединительнотканной оболочкой.

При исследовании функционального состояния репродуктивного аппарата рыб одним из важных показателей является выявление отклонений от нормы, так как нарушение в гонадах рыб может приводить не только к изменению процесса образования половых продуктов, но и нарушению нерестового поведения [18-20].

У самок *Clarias gariepinus*, выращенных без использования пробиотика «Споротермин», обнаружены нарушения в репродуктивной системе. Для диагностики нарушений в микроархитектонике гонад самок *Clarias gariepinus* использовалась классификация, предложенная Н.В. Акимовой и Г.И. Рубан [21].

У самок *Clarias gariepinus*, выращенных в искусственной среде без пробиотика «Спортермин», были обнаружены нарушения на клеточном уровне:

- деформация части ооцитов;
- вакуолизация кариоплазмы ооцитов;
- нарушение структуры цитоплазмы — ее «фрагментация» и неравномерное окрашивание образующихся фрагментов на гистологических препаратах;

• нарушение морфологии оболочек ооцитов:

- расслоение оболочек ооцитов и их неравномерное окрашивание, свидетельствующее о биохимических нарушениях;

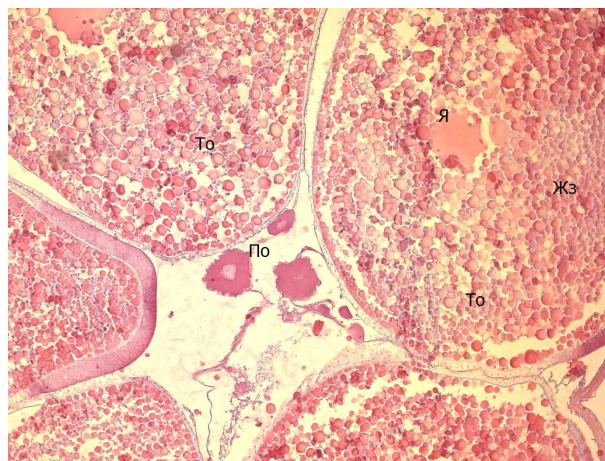
- образование полостей, заполненных веществом невыясненной природы, под оболочками и среди гранул желтка ооцитов;
- частичная резорбция желтка ооцитов периода трофоплазматического роста;

- отсутствие радиальной исчерченности в радиальной оболочке;

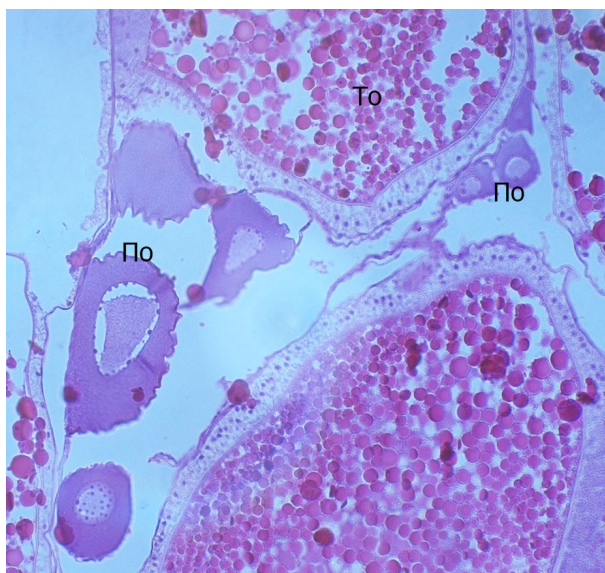
- деформация прото- и трофоплазматического ооцита.

У самок *Clarias gariepinus* контрольной группы, выращенных без использования пробиотика «Споротермин», были обнаружены ооциты протоплазматического (рис. 3) и трофоплазматического роста (рис. 3, 4), которые располагались на яйценосной пластинке.

Также на микропрепарате (рис. 3) виден растущий протоплазматический ооцит. У самок *Clarias gariepinus* контрольной группы отмечается нарушение синтеза желточных гранул, а также виден отек фолликулярного слоя, происходит резорбция желточных зерен и отек соединительнотканной яйценосной пластинки (рис. 3, 4), нет исчерченности радиального слоя (рис. 4). На



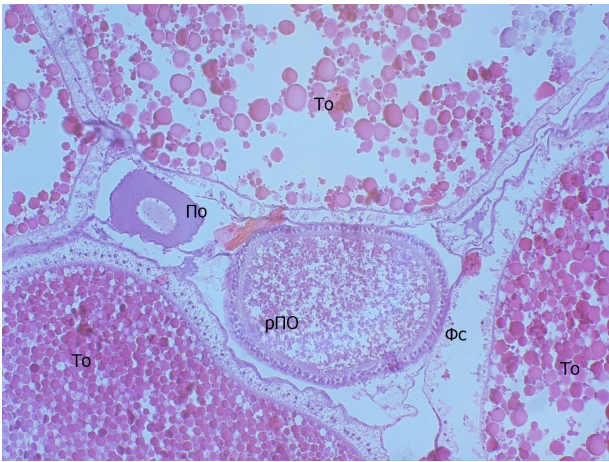
**Рис. 7 -** Микроструктура гонад самок контрольной группы. По - ооцит на стадии протоплазматического роста; То - ооцит на стадии трофоплазматического роста; Я - ядро ооцита; Жз - желточные зерна. Окраска гематоксилин-эозин. Ув. об10хок 20.



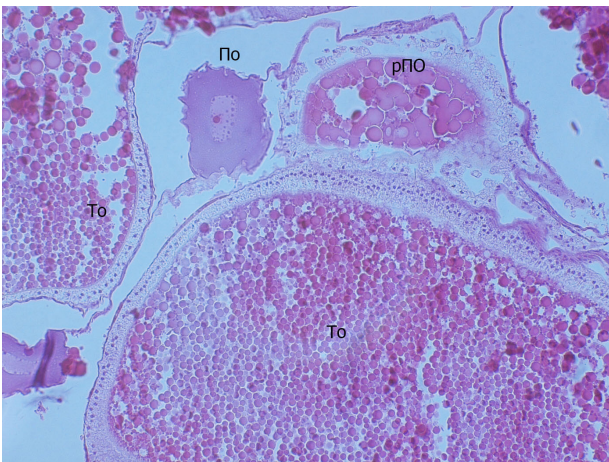
**Рис. 8 –** Гистологические особенности гонад самок контрольной группы. Ооциты протоплазматического и трофоплазматического роста, расположенные на яйценосной пластинке. Отмечается нарушение синтеза желточных гранул, отек фолликулярного слоя, отек соединительнотканной яйценосной пластинки. Отмечается деформация протоплазматического ооцита. Окраска гематоксилин-эозин. Ув. об10 х ок 40.

микропрепаратах самок *Clarias gariepinus* группы контроля видна деформация трофоплазматического ооцита (рис. 3, 4).

На гистопрепаратах гонад самок клариевых сомов (*Clarias gariepinus*) контрольной группы, выращенных без использования проби-



**Рис. 9 – Строение гонад самок контрольной группы.** Ооциты протоплазматического и трофоплазматического роста, расположенные на яйценосной пластинке, растущий протоплазматический ооцит. Отмечается нарушение синтеза желточных гранул, отек фолликулярного слоя, отек соединительнотканной яйценосной пластинки. Окраска гематоксилин-эозин. Ув. об10хок 20.



**Рис. 10 - Микроструктура гонад самок контрольной группы.** Ооциты протоплазматического и трофоплазматического роста, расположенные на яйценосной пластинке, растущий протоплазматический ооцит. По - ооцит на стадии протоплазматического роста; То - ооцит на стадии трофоплазматического роста; рПО - растущий протоплазматический ооцит. Окраска гематоксилин-эозин. Ув. об10хок 20.

отика «Споротермин», ооциты трофоплазматического роста расположены на яйценосной пластинке (рис. 5). Отмечаются нарушение синтеза желточных гранул, отек фолликулярного слоя. Наблюдаются резорбция желточных зерен, отек соединительнотканной яйценосной пластинки

(рис. 5, 6), отсутствует исчерченность радиального слоя (рис. 5).

При рассмотрении ооцитов протоплазматического и трофоплазматического роста, расположенных на яйценосной пластинке (рис. 7, 8, 9), у самок, выращенных без использования пробиотика «Споротермин», заметно нарушение синтеза желточных гранул, отек фолликулярного слоя, резорбция желточных зерен, отек соединительнотканной яйценосной пластинки (рис. 7, 8, 9). Ядро- эксцентрично расположенное (полярность ооцита). Отмечается деформация протоплазматического ооцита (ребристая поверхность мембраны) (рис. 7, 8).

На гистопрепаратах гонад самок контрольной группы, выращенных без использования пробиотика «Споротермин», отмечаются ооциты протоплазматического и трофоплазматического роста, расположенные на яйценосной пластинке, а также виден растущий протоплазматический ооцит (рис. 10). В структуре гонад самок контрольной группы отмечается нарушение синтеза желточных гранул. Виден отек фолликулярного слоя, наблюдается резорбция желточных зерен. Происходит отек соединительнотканной яйценосной пластинки. Отмечаются деформация протоплазматического ооцита (нарушение целостности мембраны) и резорбция желточных зерен растущего протоплазматического ооцита (рис. 10).

#### **Заключение**

Анализ микроархитектоники гонад самок *Clarias gariepinus* показал, что при выращивании самок клариевых сомов в искусственной среде с пробиотиком «Споротермин» наблюдается снижение нарушений в микроархитектонике гонад вследствие укрепления мембран клеток гонад, возникающее при использовании данного пробиотика. У самок, выращенных без использования пробиотика «Споротермин», наблюдались патологические изменения на клеточном уровне в гонадах, что может приводить к снижению репродуктивного потенциала рыб.

Проведенные нами исследования свидетельствуют о том, что использование пробиотика «Споротермин» при выращивании *Clarias gariepinus* в искусственной среде перспективно. Так как «Споротермин» не только обеспечивает интенсификацию биосинтеза белков и нуклеиновых кислот у клариевых сомов, но также повышает активность ферментов, активизирует иммунитет, повышает репродуктивную способность рыб. Такая рыба быстрее растет, устойчива к болезням, обладает высоким репродуктивным

потенциалом, что особенно важно при выращивании рыб в искусственной среде.

### Библиографический список

1. Бондаренко, А. Б. Клариевый сом / А. Б. Бондаренко, Г. А. Сычев, В. В. Приз // Рыбоводство. - 2008. - № 1. - С. 30-31.
2. Конструирование функционального рыбного продукта в условиях индустриальной аквакультуры / В. В. Романов, Е. М. Романова, В. Н. Любомирова, М. Э. Мухитова // Вестник Ульяновской государственной сельскохозяйственной академии. - 2018. - № 1. - С. 151-156.
3. Яворская, Т. А. Пробиотики в аквакультуре / Т. А. Яворская // Молодежный научный вестник. - 2017. - № 11(24). - С. 18-25.
4. Пробиотики в аквакультуре / Е. А. Котова, Н. А. Пышманцева, Д. В. Осепчук, А. А. Пышманцева, Л. Н. Тхакушинова // Сборник научных трудов Ставропольского научно-исследовательского института животноводства и кормопроизводства. - 2012. - Т. 3, № 1-1. - С. 100-103.
5. Использование пробиотических препаратов с иммуномодулирующим действием в кормах для осетровых рыб при садковом выращивании / А. Д. Жандалгарова, А. В. Поляко, А. А. Бахарева, Ю. Н. Грозеску // Известия Самарского научного центра Российской академии наук. - 2018. - Т. 20, № 2. - С. 107-111.
6. Ткачева, И. В. Экономическая целесообразность применения пробиотиков при выращивании карпа / И. В. Ткачева // Эффективное животноводство. - 2017. - № 4 (134). - С. 24-26.
7. Споровые пробиотики в сельском хозяйстве / А. Л. Лазовская, З. Г. Воробьева, К. Н. Слинина, М. А. Кульчицкая // Успехи современной биологии. - 2013. - Т. 133, № 2. - С. 133-140.
8. Пробиотики и адаптогены в лечении аэромоноза африканского клариевого сома / Е. М. Романова, В. Н. Любомирова, Л. А. Шадыева, Т. М. Шленкина // Вестник Ульяновской государственной сельскохозяйственной академии. - 2017. - № 4(40). - С. 86-93.
9. Kesarcodi-Watson, A. Probiotics in aquaculture: The need, principles and mechanisms of action and screening processes / A. Kesarcodi-Watson, H. Kaspar, M. J. Lategan, L. Gibson // Aquaculture. - 2008. - Т. 274, № 1. - С. 1-14.
10. Das, S. Prospects of using marine Actinobacteria as probiotics in aquaculture / S. Das, L. Adams, C. Burke // Applied microbiology and biotechnology. - 2008. - Т. 81, № 3. - С. 419-429.
11. Probiotics as beneficial microbes in aquaculture: an update on their multiple modes of action : A review / M. J. Zorriehzahra, M. Adel, S. T. Delshad, R. Tiwari, K. Karthik, K. Dhama, C. C. Lazado // Veterinary quarterly. - 2016. - Т. 36, № 4. - С. 228-241.
12. Hai, N. V. The use of probiotics in aquaculture / N. V. Hai // Journal of applied microbiology. - 2015. - Т. 119, № 4. - С. 917-935.
13. Kuebutornye, F. K. A. A review on the application of Bacillus as probiotics in aquaculture / F. K. A. Kuebutornye, E. D. Abarike, Y. Lu // Fish & shellfish immunology. - 2019. - Т. 87. - С. 820-828.
14. Genus bacillus, promising probiotics in aquaculture: aquatic animal origin, bio-active components, bioremediation and efficacy in fish and shellfish / M. Soltani, A. J. Lymbery, K. Ghosh, S. H. Hoseinifar, V. Kumar, S. Roy, E. Ringø // Reviews in fisheries science and aquaculture. - 2019. - Т. 27, № 3. - С. 331-379.
15. Exploring the hologenome concept in marine bivalvia: haemolymph microbiota as a pertinent source of probiotics for aquaculture / F. Desriac, P. Le Chevalier, B. Brillet, I. Leguerinel, Y. Fleury, B. Thuillier, C. Paillard // Fems microbiology letters. - 2014. - Т. 350, № 1. - С. 107-111.
16. Коржевский, Д. Э. Основы гистологической техники / Д. Э. Коржевский. - Санкт-Петербург : СпецЛит, 2010. - 95 с.
17. Сакун, О. Ф. Определение стадий зрелости и изучение половых циклов рыб / О. Ф. Сакун, Н. А. Буцкая. - Москва : Рыб. хо-во, 1963. - 36 с. (Чернышова, Н. Б. Обоснование использования патогистологии в ихтиопатологии / Н. Б. Чернышова // Проблемы ихтиопатологии в начале XXI века. - Санкт-Петербург, 2009. - С. 214-218.
18. Грушко, М. П. Гистологический анализ состояния тканей внутренних органов сельди-черноспинки *Alosa Kessleri Kessleri* / М. П. Грушко, Н. Н. Федорова, А. А. Айтимова // Известия ТИПРО. - 2017. - Т. 188. - С. 155-161.
19. Мельникова, М. С. Гистопатологические методы в оценке состояния здоровья рыб при искусственном выращивании / М. С. Мельникова // Проблемы патологии и охраны здоровья рыб и других гидробионтов : расширенные материалы 4-й Международной конференции. - Ярославль : Филигрань, 2015. - С. 331-337.
20. Руднева, И. И. Окислительный стресс и патологии рыб / И. И. Руднева // Проблемы патологии и охраны здоровья рыб и других гидробионтов : расширенные материалы 4-й Международной конференции. - Ярославль : Филигрань, 2015. - С. 112-120.
21. Изменения тканей и органов шемаи, выращиваемой в искусственных условиях / Н. Н. Федорова, А. А. Беляков, М. П. Грушко, Н. А. Каниева // Рыболовное хозяйство. - 2015. - № 1. - С. 97-100.

22. Effects of the angiotensin converting enzyme inhibitor benazepril in cats with induced renal insufficiency / S. A. Brown, C. A. Brown, G. Jacobs [et al.] // *Am. J. Vet. Res.* - 2001. - Vol. 62, № 3. - P. 375-383.

23. Rao, G. N. Oxidant Stress Stimulates Phosphorylation of eIF4E without an Effect on Global Protein

Synthesis in Smooth Muscle Cells / G. N. Rao // *Journ. Biol. Chem.* - 2000. - № 275(22). - P. 16993-16999.

24. Акимова, Н. В. Систематизация нарушенный воспроизводства осетровых (Acipenseridae) при антропогенном воздействии / Н. В. Акимова, Г. И. Рубан // *Вопросы ихтиологии.* - 1996. - Т. 36, № 1. - С. 65-80.

## MICROARCHITECTONICS OF FEMALE SHARPTOOTH CATFISH GONADS GROWN IN AN ARTIFICIAL ENVIRONMENT

*Spirina E. V., Romanova E. M., Lyubomirova V. N., Kharitonov D. A.*

*FSBEI HE Ulyanovsk SAU*

*432017Ulyanovsk, Novy Venets boulevard, 1; tel. 8(8422)55-23-75;*

*e-mail: elspirin@yandex.ru*

*Key words: aquaculture, African sharptooth catfish, histological features of gonads, oocyte, disorders of the reproductive system of sharptooth catfish.*

The article presents the research results obtained by use of probiotic «Sporothermin» for the cultivation of females of African sharptooth catfish in an artificial environment. Sporothermin is a probiotic that is a mixture of *Bacillus subtilis* and *Bacillus licheniformis*, which provides an increase in the adaptive abilities of fish to the long-term action of various adverse factors, which is relevant when growing in an artificial environment. The histological structure of the gonads of female sharptooth catfish was analyzed using a research motorized universal microscope Axio Imager. M2 (Carl Zeiss, Germany). The results of our research have shown that in sharptooth catfish grown using the probiotic «Sporothermin», germ cells are observed, represented by oogonia and young oocytes of the protoplasmic growth period. Oocytes appear, that finished protoplasmic growth as well as oocytes that have completed trophoplasmic growth. At this stage, oocytes in the cytoplasm contain fat droplets that are part of the yolk grains, coloring from light yellow to orange with various shades. Female sharptooth catfish (*Clarias gariepinus*) of the control group, grown without the use of the probiotic «Sporothermin», have a violation of the synthesis of yolk granules, as well as edema of the follicular layer of the gonads, resorption of yolk grains and edema of the connective tissue egg-bearing plate, there is no striation of the radial layer, and deformation of the trophoplasmic oocyte is noted. In histological studies of the gonads of female sharptooth catfish, it was found that the use of the probiotic «Sporothermin» leads to a decrease in disorders in their microstructure, due to the strengthening of the membranes of the gonad cells.

### *Bibliography (Spirina)*

1. Bondarenko, A. B. Sharptooth catfish / A. B. Bondarenko, G. A. Sychev, V. V. Priz // *Fish farming.* - 2008. - № 1. - P. 30-31.
2. Designing a functional fish product in the conditions of industrial aquaculture / V. V. Romanov, E. M. Romanova, V. N. Lyubomirova, M. E. Mukhitova // *Vestnik Ulyanovsk state agricultural academy.* - 2018. - № 1. - P. 151-156.
3. Yavorskaya, T. A. Probiotics in aquaculture / T. A. Yavorskaya // *Youth scientific journal.* - 2017. - № 11(24). - P. 18-25.
4. Probiotics in aquaculture / E. A. Kotova, N. A. Pyshmantseva, D. V. Osepchuk, A. A. Pyshmantseva, L. N. Tkachukshinova // *Collection of scientific papers of Stavropol research institute of animal husbandry and feed production.* - 2012. - V. 3, № 1-1. - P. 100-103.
5. The use of probiotic drugs with immunomodulatory effects in sturgeon feed during cage cultivation / A. D. Zhandalgarova, A. V. Polyako, A. A. Bakhareva, Yu. N. Grozesku // *Izvestiya of Samara scientific center of Russian Academy of Sciences.* - 2018. - V. 20, № 2. - P. 107-111.
6. Tkacheva, I. V. The economic feasibility of probiotic use in carp farming / I. V. Tkacheva // *Efficient animal husbandry.* - 2017. - № 4 (134). - P. 24-26.
7. Spore probiotics in agriculture / A. L. Lazovskaya, Z. G. Vorovyeva, K. N. Slinina, M. A. Kulchitskaya // *Progress in modern biology.* - 2013. - V. 133, № 2. - P. 133-140.
8. Probiotics and adaptogens in treatment of aeromonosis of African sharptooth catfish / E. M. Romanova, V. N. Lyubomirova, L. A. Shadyeva, T. M. Shlenkina // *Vestnik of Ulyanovsk state agricultural academy.* - 2017. - № 4(40). - P. 86-93.
9. Kesarcodi-Watson, A. Probiotics in aquaculture: The need, principles and mechanisms of action and screening processes / A. Kesarcodi-Watson, H. Kaspar, M. J. Lategan, L. Gibson // *Aquaculture.* - 2008. - V. 274, № 1. - P. 1-14.
10. Das, S. Prospects of using marine Actinobacteria as probiotics in aquaculture / S. Das, L. Adams, C. Burke // *Applied microbiology and biotechnology.* - 2008. - V. 81, № 3. - P. 419-429.
11. Probiotics as beneficial microbes in aquaculture: an update on their multiple modes of action : A review / M. J. Zorriehzahra, M. Adel, S. T. Delshad, R. Tiwari, K. Karthik, K. Dhama, C. C. Lazado // *Veterinary quarterly.* - 2016. - V. 36, № 4. - P. 228-241.
12. Hai, N. V. The use of probiotics in aquaculture / N. V. Hai // *Journal of applied microbiology.* - 2015. - V. 119, № 4. - P. 917-935.
13. Kuebutornye, F. K. A. A review on the application of *Bacillus* as probiotics in aquaculture / F. K. A. Kuebutornye, E. D. Abarike, Y. Lu // *Fish & shellfish immunology.* - 2019. - V. 87. - P. 820-828.
14. Genus bacillus, promising probiotics in aquaculture: aquatic animal origin, bio-active components, bioremediation and efficacy in fish and shellfish / M. Soltani, A. J. Lymbery, G. Ghosh, S. H. Hoseinifar, V. Kumar, S. Roy, E. Ringø // *Reviews in fisheries science and aquaculture.* - 2019. - V. 27, № 3. - P. 331-379.
15. Exploring the hologenome concept in marine bivalvia: haemolymph microbiota as a pertinent source of probiotics for aquaculture / F. Desriac, P. Le Chevalier, B. Brillet, I. Leguerinel, Y. Fleury, B. Thuillier, C. Paillard // *Fems microbiology letters.* - 2014. - V. 350, № 1. - P. 107-111.
16. Kozhevsky, D. E. Basics of histological techniques / D. E. Kozhevsky. - Saint-Petersburg : Speclit, 2010. - 95 p.
17. Sakun, O. F. Determination of maturity stages and study of sexual cycles of fish / O. F. Sakun, N. A. Butskaya. - Moscow: Fish farm, 1963. - 36 p.
18. Chernyshova, N. B. Reason for the use of pathohistology in ichthyopathology / N. B. Chernyshova // *Problems of ichthyopathology at the beginning of the XXI century.* - Saint-Petersburg, 2009. - P. 214-218.
19. Grushko, M. P. Histological analysis of the state of tissues of internal organs of black-backed herring *Alosa Kessleri Kessleri* / M. P. Grushko, N. N. Fedorova, A. A. Aitimova // *TINRO izvestiya.* - 2017. - V. 188. - P. 155-161.
20. Melnikova, M. S. Histopathological methods in assessing the state of fish health in artificial cultivation / M. S. Melnikova // *Problems of pathology and health protection of fish and other hydrobionts: extended materials of the 4th International conference.* - Yaroslavl: Filigran, 2015. - P. 331-337.
21. Rudneva, I. I. Oxidative stress and fish pathologies / I. I. Rudneva // *Problems of pathology and health protection of fish and other hydrobionts: extended materials of the 4th International conference.* - Yaroslavl: Filigran, 2015. - P. 112-120.
22. Changes in the tissues and organs of shemayas grown in artificial conditions / N. N. Fedorova, A. A. Belyakov, M. P. Grushko, N. A. Kanieva // *Fishing farm.* - 2015. - № 1. - P. 97-100.
23. Effects of the angiotensin converting enzyme inhibitor benazepril in cats with induced renal insufficiency / S. A. Brown, C. A. Brown, G. Jacobs [et al.] // *Am. J. Vet. Res.* - 2001. - Vol. 62, № 3. - P. 375-383.
24. Rao, G. N. Oxidant Stress Stimulates Phosphorylation of eIF4E without an Effect on Global Protein Synthesis in Smooth Muscle Cells / G. N. Rao // *Journ. Biol. Chem.* - 2000. - № 275(22). - P. 16993-16999.
25. Akimova, N. V. Systematization of disturbances in reproduction of sturgeon (Acipenseridae) under anthropogenic impact / N. V. Akimova, G. I. Ruban // *Questions of ichthyology.* - 1996. - V. 36, № 1. - P. 65-80.