

УДК 597–12:597.554.3

Н.Н. Матвиенко<sup>1</sup>, М.С. Козий<sup>2\*</sup><sup>1</sup> Институт рыбного хозяйства НААН Украины,  
03164, г. Киев, ул. Обуховская, 135;<sup>2</sup> Херсонский аграрный университет, 73006, г. Херсон, ул. Р. Люксембург, 23

**ПАТОЛОГИЧЕСКИЕ ИЗМЕНЕНИЯ В ОРГАНАХ СЕГОЛЕТОК  
УКРАИНСКОГО ЧЕШУЙЧАТОГО КАРПА (*CYPRINUS CARPIO*),  
ЭКСПЕРИМЕНТАЛЬНО ИНФИЦИРОВАННЫХ ВИРУСОМ  
ВЕСЕННЕЙ ВИРЕМИИ КАРПА (SVC)**

Представлена информация о патологических изменениях в органах и тканях украинского чешуйчатого карпа под влиянием вируса весенней виремии. Экспериментально показано, что при развитии вирусной инфекции в организме карпа происходят функциональные и морфологические изменения регуляции кровообращения, в свою очередь провоцирующие нарушение механизмов обменных процессов.

**Ключевые слова:** вирус, патология, карп, гистология, органы, ткани.

**Matvienko N.N., Koziy M.S.** Pathological changes in organs of yearlings of the carp *Cyprinus carpio* experimentally infected with the virus of spring viraemia of carp (SVC) // *Izv. TINRO*. — 2013. — Vol. 175. — P. 270–276.

Pathological changes in organs and tissues of the carp *Cyprinus carpio* under effect of spring viraemia virus are reported. Functional and morphological changes in regulation of its blood circulation under this viral infection are experimentally shown; these changes provoke abnormality of metabolic processes.

**Key words:** virus, pathology, carp, histology, organ, tissue.

### Введение

Весенняя виремия карпа (ВВК, SVC) — остропротекающая высококонтагиозная вирусная болезнь рыб, характеризующаяся развитием септического процесса и массовой гибелью рыб (Wolf, 1988; Shchelkunov, Shchelkunova, 1989; Fijan, 1999). По классификации Международного эпизоотического бюро (МЭБ) SVC относится к категории особо опасных («декларируемых») болезней рыб\*\*. SVC в настоящее время классифицируется как представитель рода *Vesiculovirus* семейства *Rhabdoviridae* (Ahne et al., 2002). К сожалению, до сих пор нет клинических и патологических признаков, характерных только для данного заболевания. Признаки поражения органов могут отсутствовать даже при молниеносной форме заболевания. В литературе описаны только некоторые макроскопические патологии в организме карпа (Головина, Бауер, 2007).

\* Матвиенко Наталья Николаевна, кандидат биологических наук, заведующая отделом, e-mail: mparine73@mail.ru; Козий Михаил Степанович, кандидат сельскохозяйственных наук, доцент, e-mail: kozij67@gmail.com.

Matvienko Nataliya N., Ph.D., head of department, e-mail: mparine73@mail.ru; Koziy Mihail S., Ph.D., associate professor, e-mail: kozij67@gmail.com e-mail.

\*\* Diagnostic Manual for Aquatic Animal Diseases. 3th Edition. — Paris : Word Organization for Animal Health (Chapter 2.3.8): OIE, 2009.

Понимание и изучение патологических изменений, вызванных высоковирулентными вирусами рыб в органах и тканях, является важным инструментом для быстрой и ранней диагностики вирусных болезней рыб.

Цель наших исследований — изучение изменений в тонких тканевых структурах и возникающие внутриклеточные перестройки в организме карпа, экспериментально инфицированного вирусом весенней виремии.

### Материалы и методы

Для воспроизведения экспериментальной инфекции проводили биопробу. В эксперименте использовали сеголеток украинского чешуйчатого карпа (*Cyprinus carpio* L.), выращенных на экспериментальной базе ИРХ НААН. Рыба тестирована на наличие инфекционных заболеваний. опыты по искусственному заражению рыб проводились в лабораторных условиях ИРХ НААН в ваннах объемом 40 дм<sup>3</sup>. Температура воды — 18 °С. Для биопробы сформировали две группы сеголеток карпа — опытную и контрольную — по 10 экз. в каждой (масса рыбы 30 г). После первичной адаптации рыбы проводили ее заражение вирусом весенней виремии (штамм ИМВ ВВК-1V) методом внутрибрюшинной инъекции. В качестве источника вируса использовали вирусосодержащую жидкость зараженной вирусом SVC культуры клеток ЕРС (epidermal neoplasm of carp — эпидермальная папилома карпа), которая имела признаки ярко выраженного цитопатогенного действия (поражение 75–100 % монослоя, титр вируса не ниже 10<sup>8</sup> ТЦД<sub>50</sub>/мл). Доза введения — 0,5 мл. Контрольным рыбам вводили такое же количество культуральной жидкости, не зараженной вирусом культуры клеток. После заражения проводили ежедневное наблюдение за рыбой. Каждый день регистрировали отклонения в поведении рыбы, при развитии заболевания — клинические, патолого-анатомические изменения и суточную смертность рыб. Материал для гистологических исследований отбирали от рыбы с ярко выраженными клиническими проявлениями на 12-й день после заражения. Материал для гистологического анализа отбирали в медиальной части печени и селезенки.

Камеральную обработку гистологических проб осуществляли в условиях лаборатории ихтиопатологии ИРХ НААН согласно рекомендациям и при помощи специально разработанного оборудования (Лесников, Чимарева, 1987; Козий, 2009).

Светооптические исследования клеток и тканей проводили в проходящем свете на оборудовании «Biolar-RU PZO» (Польша) с помощью галогенного осветителя «Linivtec-2» (США) номинальной мощностью 100–240 Вт.

Контрастирование микропрепаратов выполняли с помощью мультиформного фильтра «ФГПМ-2,5<sup>X</sup>», а также корректирующего фильтра «Monochrom 2,5<sup>X</sup>» (Россия).

Общие морфометрические исследования тканевых структур выполнены при помощи встроенного окуляра-микрометра. Коэффициент сжатия ткани при гистологической обработке составлял для селезенки 15 %, а для печени и почек — 14 %. Количество подсчитанных клеточных структур для каждой ткани у каждой рыбы составляло 100 кл. с каждого органа.

Микрофотографирование гистологических срезов выполняли цифровой камерой «Nikon D-60» (Австрия) с применением тринокулярной насадки 1,6<sup>x</sup> (Россия) и компьютерного определителя экспозиции съемки «Minolta-EK» (Япония).

Корректирующая обработка полученных микроснимков была проведена с помощью компьютерных программ «Adobe Photochop CS2», «Microsoft Office Picture Manager», «FS Viewer».

Биометрические исследования тканей выполнены согласно общепринятым методикам (Авгандилов, 1980).

Полученный материал обрабатывали методом вариационной статистики с акцентом на ошибки средних величин, а также при помощи пакета прикладных программ «Microsoft Excel».

## Результаты и их обсуждение

Исследованиями, проведенными в лаборатории ихтиопатологии Института рыбного хозяйства НААН, установлено, что при экспериментальном заражении сеголеток чешуйчатого карпа (*Cyprinus carpio*) вирусом весенней виремии карпа происходят функциональные и морфологические изменения регуляции кровообращения, в свою очередь провоцирующие нарушение механизмов обменных процессов. Наблюдения показывают, что патоморфологические изменения в органах-мишенях могут проявляться как в форме незначительных отклонений, так и в виде существенных нарушений, искажающих гистологическую картину.

Установлено, что в результате непродолжительного действия вируса в паренхиме печени исследованных особей наблюдаются умеренное полнокровие и застойные явления в сосудах (рис. 1).

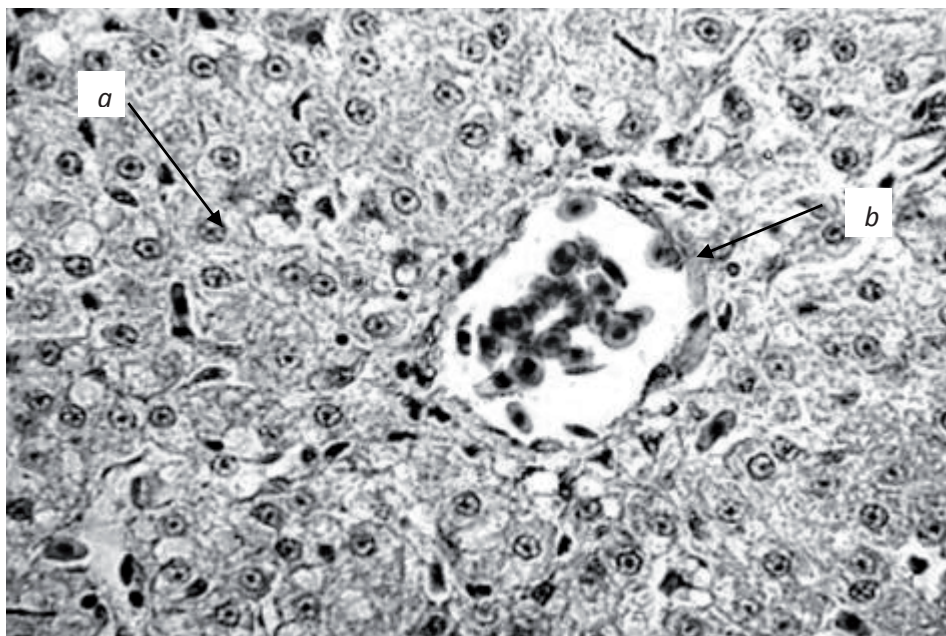


Рис. 1. Застой крови в сосудах печени чешуйчатого карпа. Экспериментальное инфицирование вирусом SVC. Гематоксилин Бёмера, эозин «У». X10. Ок. 20×об. 10: *a* — гепатоциты; *b* — сосуды

Fig. 1. Blood congestion in hepatic vessels of the carp after experimental infection with SVC virus. Bemers hematoxylin, eosin Y. X10 20×vol. 10: *a* — hepatocytes; *b* — vessels

Как видно на рис. 1, переполняются кровью преимущественно сосуды микроциркуляторного русла, реже — вены среднего размера. Клетки печени в гиперемизированном участке сравнительно с нормальными несколько уменьшены в объёме. Трансформации в химическом составе, физико-химических свойствах гепатоцитов связаны с нарушением клеточного метаболизма. Наблюдаемое уменьшение количества гликогеновых включений в гепатоцитах маргинальной зоны свидетельствует об определённых отклонениях в углеводном обмене и однозначно демонстрирует смещение клеточной функции в направлении липостаза. В дальнейшем дистрофические явления могут проявляться в форме избыточного накопления жира в поражённых вирусом клетках, что свидетельствует о повреждении целостности белково-липоидных комплексов цитоплазмы. При тотальной жировой дистрофии в отдельных гепатоцитах отмечается пикноз, что указывает на первые признаки некробиотического состояния. В состояниях, граничащих с наиболее тяжёлыми вариантами поражения органа, могут наблюдаться локальные разрастания волокнистой соединительной ткани, при этом паренхима имеет плотную консистенцию. Указанное явление сопровождается субмиллярным некрозом гепатоцитов, что сочетается с излиянием серозного экссудата (рис. 2).

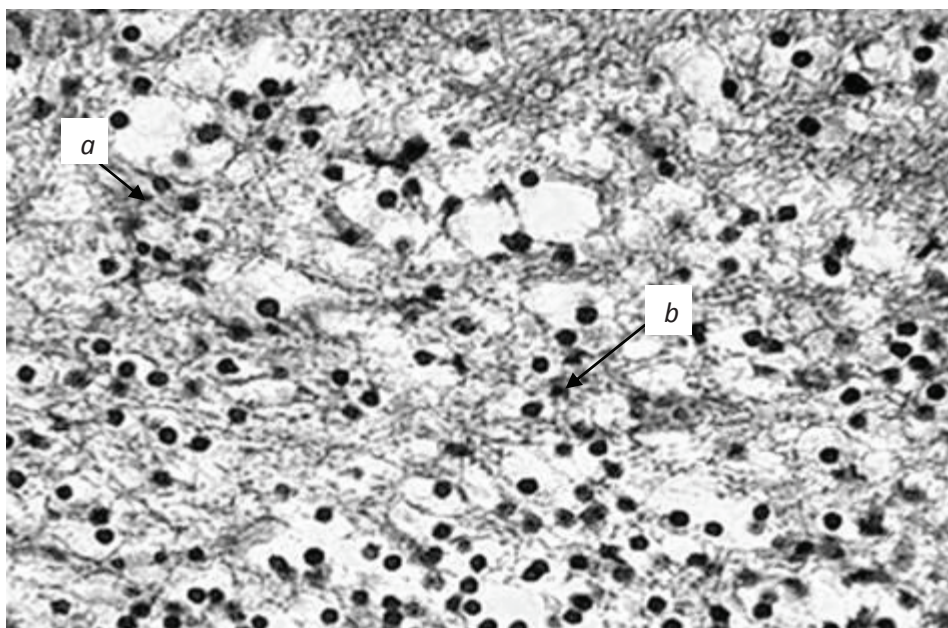


Рис. 2. Некробиоз паренхимы печени чешуйчатого карпа. Экспериментальное инфицирование вирусом весенней виремии карпа. Реактив Цинзерлинга в модификации. Ок. 10×об. 10: *a* — гепатоциты; *b* — зерна гемосидерина

Fig. 2. Necrobiosis of hepatic parenchyma of the carp after experimental infection with SVC virus. Zinserling reagent modified, 10×vol. 10: *a* — hepatocytes; *b* — hemosiderin granules

У рыб, подверженных воздействию вируса, морфофункциональные изменения наблюдаются также в гепатопанкреасе. Чаще всего они выражаются в виде местного диапедеза и декапсуляции панкреатических структур. В наиболее динамичных случаях протекания заболевания в экзокринной части гепатопанкреаса наблюдается картина волны митотических делений (рис. 3).

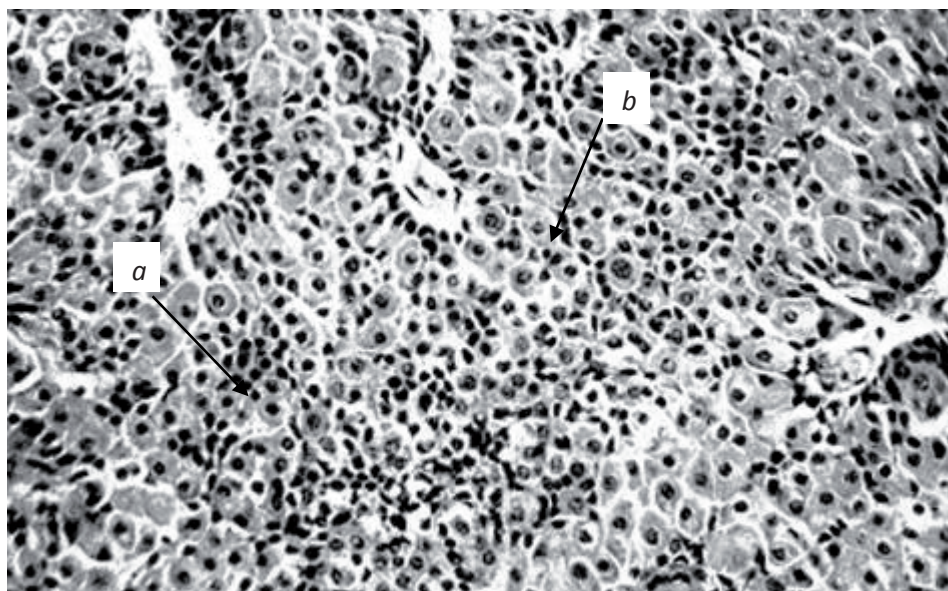


Рис. 3. Гиперплазия экзокринного компонента гепатопанкреаса чешуйчатого карпа. Экспериментальное инфицирование вирусом SVC. Гематоксилин Бёмера, фукселин Харта в модификации. Ок. 20×об. 8: *a* — экзокриноциты; *b* — цитоплазма

Fig. 3. Hyperplasia of exocrine component in the carp hepatopancreas after experimental infection with SVC virus. Vemer hematoxylin, Hart fuxelin modified, 20×vol. 8: *a* — exocrinocytes; *b* — cytoplasm

При этом экзокриноциты теряют характерную веретеновидную форму и «пенистость» цитоплазмы. Отмечено, что клеточная пролиферация может наблюдаться также в панкреатических включениях пульпы селезёнки, гораздо реже — в очагах, локализованных в жировой ткани складок среднего отдела кишечника.

При определении степени влияния вируса на организм рыб гистологический тест органов мочевого выделения является важным звеном в биомониторинге состояния здоровья. Установлено, что в условиях экспериментального инфицирования морфология проксимальных извитых канальцев конволюты мезонефроса чешуйчатого карпа может быть представлена двумя вариантами: низким эпителием (3,7–4,8 мк) в сочетании с широким и округлым просветом канальца или высоким эпителием (9,1–12,2 мк) при узком просвете.

Колебание состояний определённо указывает на сдвиг в функциональной активности эпителиоцитов, что дополнительно подтверждается растяжением просвета канальца клубочковым фильтратом. Исследования мезонефроса инфицированных рыб, проведенные на светооптическом уровне, показали, что площадь почечных телец была увеличена в среднем на 25 %, объём мочевого пространства в ряде случаев был незначительным или отсутствовал. Эпителий проксимального отдела нефрона отёчный, цитоплазма клеток мутная. Именно в этом отделе было зафиксировано отслоение эпителиоцитов от базальной мембраны.

Дистрофические изменения нефрона сопровождаются разнообразными сосудистыми расстройствами, преимущественно в виде резкого расширения приносящих артериол.

Практически повсеместно наблюдается увеличение доли лимфоретикуломиелоидной ткани, что нетипично для мезонефроса представителей пресноводной ихтиофауны. В данном случае дегенеративные признаки усматриваются в положительном сдвиге численности клеток с эозинофильной зернистостью в цитоплазме, а также клеток лимфоидного ряда. Трансформации почечных телец характеризуются патологически резким растяжением капиллярных петель и возникновением спаек между сосудами (рис. 4).

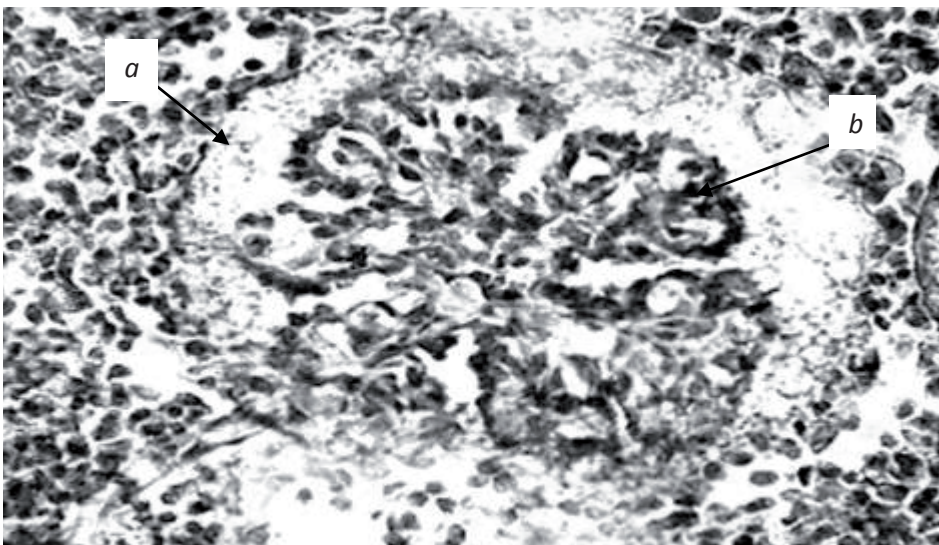


Рис. 4. Изменение почечного тельца мезонефроса чешуйчатого карпа. Экспериментальное инфицирование вирусом SVC. Реактив Цинзерлинга в модификации. Ок. 20×об. 20: *a* — стенки капсулы Боумена-Шумлянско; *b* — зерна гемосидерина

Fig. 4. Change of mesonephros renal body of the carp after experimental infection with SVC virus. Zinserling reagent modified, 20×vol. 20: *a* — walls of Bowman-Shumlyansky capsule; *b* — hemosiderin granules

Обнаруживаются разрушение стенок капсулы Боумена-Шумлянско, многочисленные кровоизлияния в межканальцевую ткань, что сопровождается отложением зёрен гемосидерина.

Таким образом, основой реакции почек инфицированных рыб являются структурная гетерохронность нефронов и возможность перестроек клеток почечных телец и канальцев. Пикнотические ядра, зернистая структура цитоплазмы эпителиоцитов, поступательное увеличение числа и размера вакуолей в клетках свидетельствуют о наличии патологии. Установлено, что в результате действия вируса в мезонефросе рыб развивается белковая дистрофия эпителия. Патология фиксируется преимущественно в проксимальных извитых канальцах (рис. 5).

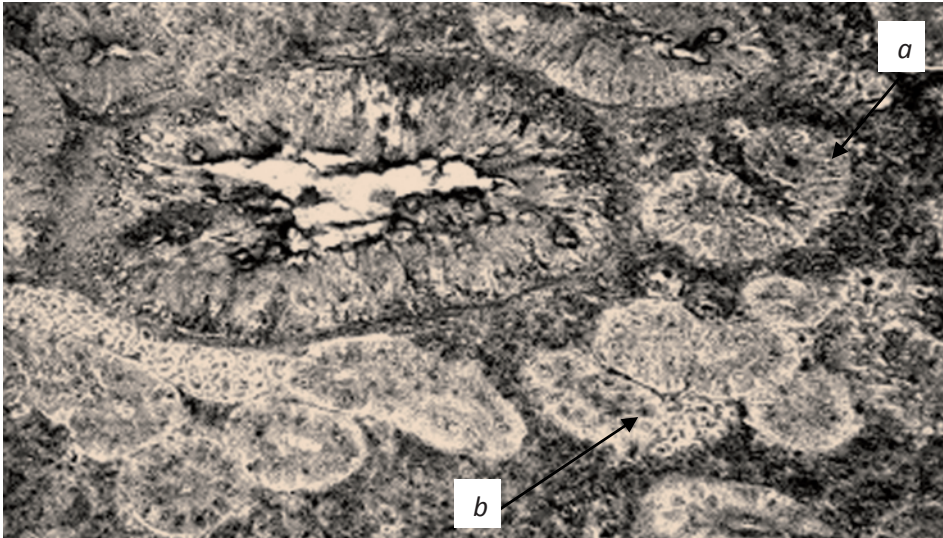


Рис. 5. Белковая дистрофия (зернистый тип) мезонефроса чешуйчатого карпа. Экспериментальное инфицирование вирусом SVC. Реактив Цинзерлинга в модификации. Ок. 20×об. 10: *a* — белковые зерна; *b* — цитоплазма

Fig. 5. Protein dystrophy (granular type) of the carp mesonephros after experimental infection with SVC virus. Zinslerling reagent modified, 20×vol. 10: *a* — protein granules; *b* — cytoplasm

Морфологические изменения, характеризующие данную патологию, заключаются в появлении в цитоплазме большого количества мелких белковых зерен. Тело эпителиоцита при этом несколько увеличивается в объёме, цитоплазма становится мутной. Ядро в дальнейшем подвергается лизису и скрывается, в результате чего клетка гибнет.

Значительно реже наблюдается жировая дистрофия, в отдельных случаях сопровождаемая некрозом прикапсулярного пространства.

В то же время в почках инфицированных рыб интенсивно происходит регенерация эпителия канальцев и клубочкового аппарата. Обратимые изменения фиксируются в виде увеличения размеров сохранившихся телец, что, по-видимому, обеспечивает компенсацию утраченных функций органа.

В отношении реакции селезенки чешуйчатого карпа на поражение вирусом становится очевидным, что изменение кровенаполнения органа и отёчность клеток являются общим проявлением интоксикации (рис. 6).

Вблизи меланомакрофагиальных центров органа фиксируются умеренное накопление бурого пигмента (гемосидерина), а также очаговая делимфатизация пульпы.

Отметим, что характерная для инфекций бактериального происхождения картина скопления клеток с эозинофильной зернистостью, лимфоидных клеток с нетипичной окраской, в особенности появления «голых», лишённых ободка цитоплазмы ядер лимфоцитов, не наблюдается при поражении карпа вирусом весенней виремии.

## Выводы

Гистологическими исследованиями установлены патологические изменения в органах и тканях украинского чешуйчатого карпа под влиянием вируса весенней виремии.

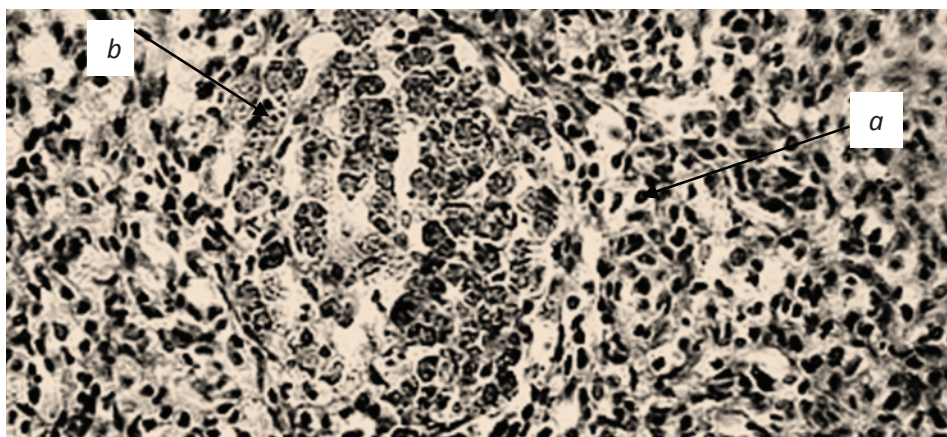


Рис. 6. Последствия нарушения гемодинамики селезёнки чешуйчатого карпа. Экспериментальное инфицирование вирусом SVC. Гематоксилин Бёмера, фукселин Харта в модификации. Ок. 20×об. 20: *a* — зерна гемосидерина; *b* — меланомacroфагиальные центры

Fig. 6. Consequences of spleen hemodynamics abnormality for the carp after experimental infection with SVC virus. Bemer hematoxylin, Hart fuxelin modified, 20×vol. 20: *a* — hemosiderin granules; *b* — melanomacrophages centers

Экспериментально показано, что при развитии вирусной инфекции в организме карпа происходят функциональные и морфологические изменения регуляции кровообращения, в свою очередь провоцирующие нарушение механизмов обменных процессов.

Изменения в тканях и клетках печени однозначно свидетельствуют о негативном воздействии вирусной инфекции. При этом дистрофические явления проявляются в форме избыточного накопления жира в поражённых вирусом клетках, что свидетельствует о повреждении целостности белково-липидных комплексов цитоплазмы.

Установлены морфофункциональные изменения в гепатопанкреасе, которые выразались в виде местного диапедеза и декапсуляции панкреатических структур.

В почках инфицированных рыб фиксировали патологию, которая проявлялась в структурной гетерохронности нефронов и перестройке клеток почечных телец и канальцев. В мезонефросе рыб развивалась белковая дистрофия эпителия.

В селезенке чешуйчатого карпа, инфицированного вирусом SVC, выявляли изменение кровенаполнения органа и отёчность клеток.

### Список литературы

**Автандилов Г.Г.** Введение в количественную и гистологическую морфометрию : монография. — М. : Медицина, 1980. — 227 с.

**Головина Н.А., Бауер О.Н.** Ихтиопатология : монография. — М. : Мир, 2007. — 448 с.

**Козий М.С.** Оценка современного состояния гистологической техники и пути усовершенствования изучения ихтиофауны : монография. — Херсон : Олди-плюс, 2009. — 310 с.

**Лесников В.А., Чимарева Т.В.** Патолого-гистологический анализ состояния рыб при полевых и экспериментальных токсикологических исследованиях // Методы ихтиол. исслед. — М. : Наука, 1987. — С. 80–81.

**Ahne W., Bjorklund H.V., Essbauer S. et al.** Spring viremia of carp (SVC) // Diseases of Aquatic Organisms. — 2002. — Vol. 52, № 3. — P. 261–272.

**Fijan N.** Spring viremia of carp and other diseases and agents of warm-water fish // Fish diseases and disorders / P.T.K. Woo, D.W. Bruno (eds.). — Oxon UK : CAB International, 1999. — Vol. 3. — P. 177–244.

**Shchelkunov I.S., Shchelkunova T.I.** *Rhabdovirus carpio* in herbivorous fishes: isolation, pathology and comparative susceptibility of fishes // Viruses of Lower Vertebrates / W. Ahne, E. Kurstak (eds.). — Berlin, Heidelberg : Springer-Verlag, 1989. — P. 333–348.

**Wolf K.** Fish viruses and fish Viral diseases. — Cornell Univ. Press, Ithaca, N.Y., USA, 1988. — 476 p.

Поступила в редакцию 1.10.13 г.