

ИЗУЧЕНИЕ РЕПРОДУКЦИИ ВИРУСА ГЕМОРОГИЧЕСКОЙ СЕПТИЦЕМИИ ФОРЕЛИ

Институт рыбного хозяйства НААН Украины (г. Киев)

Данная работа выполнялась в соответствии с НТП НААН на 2011-2015 гг. шифр 28.00.02. 02Ф. «Исследовать биологические и эколого-географические особенности распространения возбудителей болезней промысловых видов рыб и внедрить молекулярные методы исследования выделенных патогенов», № гос. регистрации 0111U006973.

Вступление. Вирусная геморрагическая септицемия форели – это острое высоко контагиозное заболевание пресноводных и морских видов рыб, вызываемое рабдовирусом VHSV (Viral hemorrhagic septicemia virus) [5]. Заболевание характеризуется множественными кровоизлияниями в органы и ткани, поражением печени, почек и заканчивается массовой гибелью рыбы (от 50 до 100%). Возбудителем данного заболевания является РНК-содержащий вирус, относящийся к роду *Novirhabdovirus*. [7,6]. Потенциальную опасность для Украины составляют вспышки заболеваний рыб от VHSV в сопредельных странах, таких как Польша, Турция и Россия [4,5,6].

С началом активного развития форелевого рыбодоводства в Украине количество заболеваний инфекционной этиологии у этих рыб увеличилось. В связи с огромной потенциальной угрозой занесения VHSV в специализированные рыбные хозяйства Украины, возникла необходимость всестороннего изучения биологических особенностей этого вируса.

Целью данного исследования было установить патогенность изолятов VHSV в условиях *in vitro* на культуре клеток и *in vivo* на сеголетках радужной форели.

Объект и методы исследования. *Вирусы:* вирус геморрагической септицемии форели: штамм «DN4p101»; изоляты PL-1 (6,8 Ig ТЦД₅₀/см³), PL-2 (6,2 Ig ТЦД₅₀/см³), предоставленные профессором Ежи Антиховичем, Национальный Институт ветеринарии (Пулавы Польша), изолят М-1 (6,3 Ig ТЦД₅₀/см³) изолят из хозяйств в России (ВИЭВ, предоставленный Завяловой Е. А). Вирусы поддерживали в лабораторной коллекции ИРГ НААН.

Перевивные культуры клеток рыб: RTG-2-из гонад радужной форели *O. mykiss* [10]. FHM – из хвостового стебля черного толстоголова (*Pimephales promelas*) [8].

Питательные среды, растворы и сыворотки: MEM BSS Хенкса, сыворотка эмбриональная (FCS), раствор трипсина (0,25%), раствор версена(0,02%), 1М Нерес-буфер (рН 7,0). DMEM/F12 (Sigma). Культивирование перевивных клеточных линий рыб проводили согласно рекомендациям, описанным авторами для каждой линии.

Вирусологические методы. Экспериментальное воспроизведение заболевания, титрование вируса в культурах клеток проводили согласно международным нормативным документам [1,9].

Экспериментальная инфекция. В эксперименте использовали сеголетку радужной форели, выращенную на экспериментальной базе ИРГ НААН. Рыба была протестирована на наличие инфекционных заболеваний. Опыты по искусственному заражению рыб проводились в лабораторных условиях в емкостях объемом 40 дм³ при температуре воды 10°C. Для биопробы сформировали две группы – опытную и контрольную – в количестве 10 экз. в каждой средней массой 30 г. После первичной адаптации рыбы проводили ее заражение вирусом методом внутривентриальной инъекции. Продолжительность эксперимента составляла 25 дней.

Результаты исследований и их обсуждение. При изучении репродукции VHS в перевиваемых клеточных линиях RTG-2, FHM было установлено, что оптимальный температурный диапазон для репликации вируса находился в диапазоне 9-15 °С. В качестве контрольного изолята в этих же перевиваемых клеточных линиях был использован изолят VF-08 IPNV. Оптимальной для репликации этого штамма была температура 15-18 °С. Первые морфологические изменения наблюдали в течение 24 часов после инокуляции.

При репродукции изолятов VHS первые морфологические изменения наблюдали с 6-8 дня после инокуляции. Развитие цитопатогенного действия (ЦПД), сопровождалось округлением клеток, отделением клеток от субстрата. Вирус репродуцировался в культуре перевивных клеток в течение 7-9 суток, при этом в них наступали сложные дегенеративные изменения, что в конечном итоге приводило к полному разрушению монослоя (**рис. 1**). Инфекционный титр вируса при этом составил 10^{6,3-8,0} ТЦД₅₀/мл.

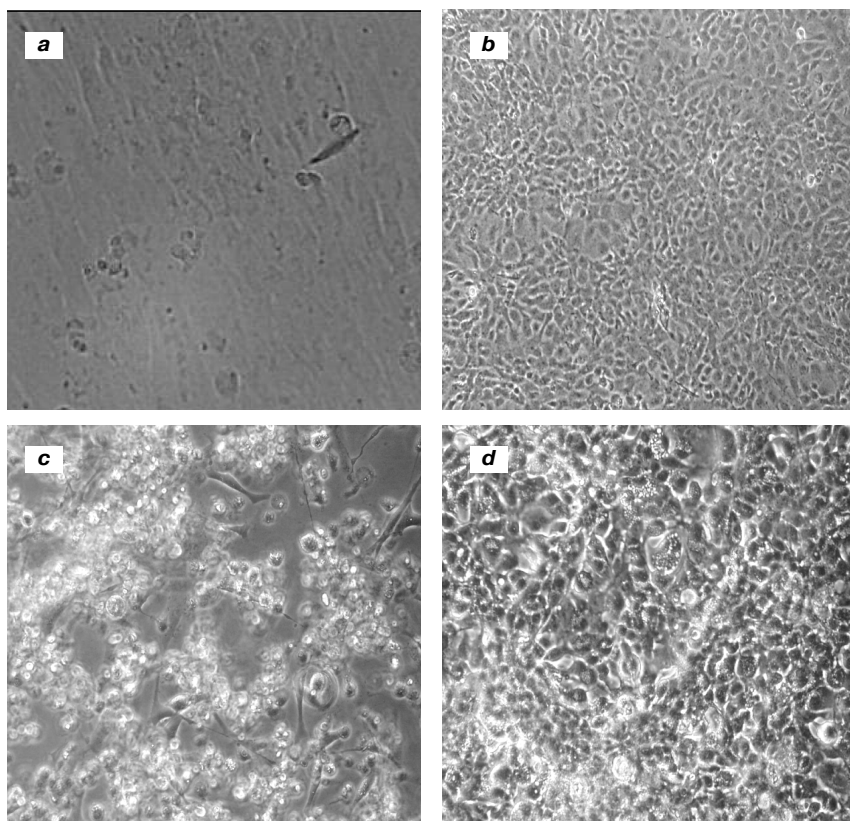


Рис. 1. Изменение монослой клеток под действием вируса VHS. Нормальный монослой клеток – RTG-2 (a), FHM (b); клетки после заражения вирусом – RTG-2(c), FHM(d).

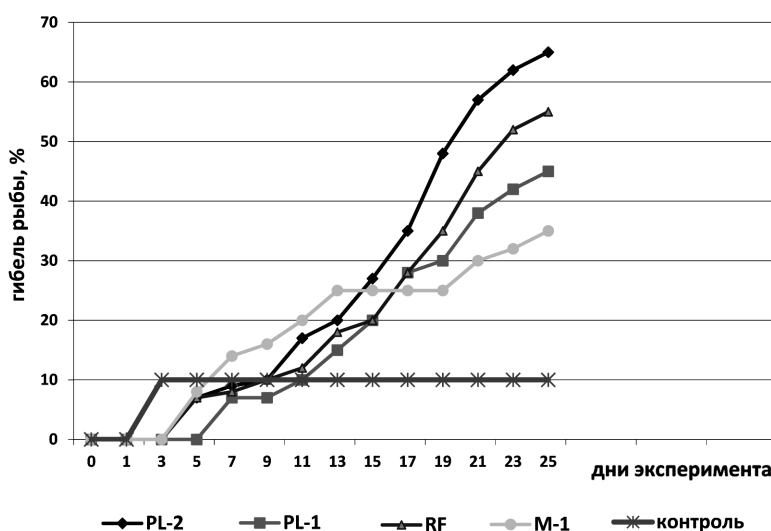


Рис. 2. Гибель сеголеток радужной форели при экспериментальном инфицировании разными изолятами VHS.

При последующем пассаже вируса наблюдали разрушения монослоя в течении 3-4 дней, при этом инфекционный титр вируса увеличивался на 0,5-1 lg.

В продолжение экспериментов было установлено, что наиболее чувствительной к вирусу была культура RTG-2, менее чувствительной была культура FHM, так как с увеличением пассажей титр вируса оставался на прежнем уровне.

Патогенность исследуемых изолятов для сеголеток форели устанавливали путем биопробы. Для сравнения в эксперименте использовали изоляты вируса, выделенные в России и Польше. Так, в экспериментальных условиях при температуре воды 9°C инкубационный период длился от 3 до 7 дней в зависимости от изолятов (для изолята он составлял PL-1- 3 дня, а для изолята M-1 составлял 5 дней). Активное развитие инфекции начиналось на 6 день и достигало своего пика на 20-25 день при этом гибель сеголетки была в пределах 35% для штамма M-1 и 45% для штамма PL-1. PL-2 был более агрессивным, поэтому гибель рыбы была максимальной и достигла на 25 день 65% (рис. 2).

Визуальные проявления развития инфекции заключались в потемнении окраски тела рыб, в нарушении двигательных функций, которые проявлялись в нетипичных кругообразных движениях форели на одном месте, экзофтальмии. При патологоанатомическом вскрытии были выявлены рассеянные кровоизлияния в мускулатуре, перивисцеральной жировой ткани, плавательном пузыре, брюшине, сердце и др. Развился септический процесс, который приводил к поражению практически всех органов и тканей. У сеголетки больше всего были поражены почки и печень

В результате проведения эксперимента было установлено, что исследованные изоляты вируса оказались патогенными для сеголетки форели, и вызвали заболевание и гибель от 35 до 65% зараженных рыб.

От экспериментально зараженной форели, в которой проявились клинические признаки болезни реизолировали вирус, который при последовательных пассажах на клеточных культурах проявлял ярко выраженное цитопатическое действие. Результаты наших исследований

согласуются с данными зарубежных исследователей [4,5,7].

В середине прошлого столетия в Украине было несколько сообщений о клинических проявлениях заболевания лососевых рыб подобных гемарогической септицемии форели. Первое сообщение о заболевании невыясненной этиологии среди молоди лососевых рыб было опубликовано сотрудниками лаборатории ихтиопатологии УКРННРИГ [2,3]. В 80-тых годах прошлого столетия при эпизоотическом обследовании форелевых хозяйств вирус гемарогической септицемии был выявлен в 5 форелевых хозяйствах Украины. В ходе этих исследований было установлено, что источником инфекции являются производители рыб. Было установлено, что выделенный вирус имеет антигенное родство с вирусом, выделенным на Северном Кавказе в хозяйстве «Черная река» и относится к серотипу F-1 [3]. В связи с снижением темпа развития форелеводства в 90х годах, многие хозяйства были реорганизованы, хотя этот факт не исключает попадания вируса в природные водоемы.

Проведенный анализ ситуации свидетельствуют о потенциальной опасности вспышки вирусных инфекций лососевых рыб в специализированных хозяйствах Украины. Сейчас остро стоит вопрос о профилактике этих инфекций, разработке методов ранней диагностики, во избежание тяжелых экономических последствий для рыбоводческих хозяйств.

Этот вопрос приобретает особое значение в связи с завозом посадочного материала и производителей рыб в Украину, что может повлечь распространение вирусных инфекционных заболеваний на территории нашего государства.

Выводы. Установлено, что исследованные изоляты вируса гемарогической септицемии форели обладали различной патогенностью по отношению к сеголетке радужной форели, и вызвали гибель от 35 до 65 %.

При репродукции этих изолятов в клеточных линиях FHM, RTG- 2 наступали сложные дегенеративные процессы, сопровождающиеся появлением в клетках вакуолей, зернистости, клетки округлялись, теряли способность к адгезии, что в конечном итоге приводило к полному разрушению монослоя.

При экспериментальной инфекции было установлено, что заболевание носило системный характер, у форели развивался септический процесс, который приводил к поражению практически всех органов и тканей.

Перспективы дальнейших исследований. Высокий уровень контагиозности и смертности рыб от вирусной гемарогической септицемии форели обуславливает необходимость дальнейшего изучения биологических особенностей возбудителя болезни, а также разработке и применения экспресс-методов диагностики данного заболевания.

Литература

1. Вирусология. Методы / Под ред. Б. Мейхи. – М.: Мир, 1988. – С. 182-184.
2. Наконечная М. Г. Комплексный метод борьбы с вирусной гемарогической септицемией (ВГС) форели / М. Г. Наконечная, В. С. Нестеренко // Рыбное хозяйство. – Киев: Урожай, 1989. – Вып. 43. – С. 60-62.
3. Осадчая Е. Ф. Достижение ихтиовирусологии в СССР и за рубежом / О. Н. Бауер, В. А. Муселиус, Е. С. Скрыбина. Биологические основы рыбоводства: паразиты и болезни рыб. – Москва, 1984. – С. 28-46.
4. Пичугина Т. д. Влияние вирусных инфекций на развитие аквакультуры в России / Т. д. Пичугина, Е. А. Завьялова // Ветеринарная медицина: Междунар. тематический науч. сб. – Харьков, 2005. – Вып. 85, Т. 2. – С. 906-912.
5. Antychowicz J. Choroby ryb srodladowych / J. Antychowicz. – Warszawa: Panstwowe Wydawnictwo Rolnicze i Lesne, 2007. – P. 447.
6. Deryabin O. Monitoring of Viral Haemorrhagic Septicaemia of Rainbow Trout in Ukraine / O. Deryabin, O. Gaidei, A. Golovko // The 91 st Annual Meeting of the CRWAD, Emerging and Re-Emerging Zoonotic Pathogens, Chicago, Illinois, 2010. – 167 p.
7. Einer-Jensen K. Evolution of the fish rhabdovirus viral haemorrhagic septicemia virus / K. Einer-Jensen, P. Ahrens, R. Forsberg // Journal of General Virology. – 2004. – Vol. 85. – P. 1167–1179.
8. Gravell, M. A permanent cell line from the fathead minnow (*Pimephales promelas*) / M. Gravell, R. G. Malsberger // Ann. N. Y. Acad. Sci. – 1965. -Vol. 126. – P. 555-565.
9. OIE. 2013. Manual of Diagnostic Tests for Aquatic Animals. – Paris: World Organization for Animal Health, 2013 (Chapter 2. 3. 9.). – P. 374-396.
10. Wolf K. Established eurythermic line of fish cells in vitro / K. Wolf, M. C. Quimby. – Washington DC: Science, 1962. – P. 135-165.

УДК 578(035)

ВИВЧЕННЯ РЕПРОДУКЦІЇ ВІРУСУ ГЕМОРАГІЧНОЇ СЕПТИЦЕМІЇ ФОРЕЛІ

Матвієнко Н. М., Бучацький Л. П.

Резюме. Представлені результати вивчення біологічних особливостей вірусу геморагічної септицемії форелі (VHSV), у зв'язку з величезною потенційною загрозою занесення цього вірусу в спеціалізовані рибні України. Визначено патогенність ізолятів вірусу для цьоголітки райдужної форелі. Встановлено, що досліджені ізоляти вірусу володіли різною патогенністю стосовно цьоголітками райдужної форелі, і викликали загибель від 35 до 65 %. Вивчено репродукція цих ізолятів в клітинних лініях FHM, RTG – 2.

Ключові слова: вірус VHS, ізоляти, цьоголітка райдужної форелі, патогенність.

УДК 578(035)

ИЗУЧЕНИЕ РЕПРОДУКЦИИ ВИРУСА ГЕМОРОГИЧЕСКОЙ СЕПТИЦЕМИИ ФОРЕЛИ

Матвиенко Н. Н., Буцацкий Л. П.

Резюме. Представлены результаты изучения биологических особенностей вируса геморрагической септицемии форели (VHSV), в связи с огромной потенциальной угрозой занесения этого вируса в специализированные рыбные Украины. Определена патогенность изолятов вируса для сеголетки радужной форели (*Oncorhynchus mykiss*). Установлено, что исследованные изоляты вируса обладали различной патогенностью по отношению к сеголетке радужной форели, и вызвали гибель от 35 до 65 %. Изучена репродукция этих изолятов в клеточных линиях FHM, RTG- 2.

Ключевые слова: вирус VHS, изоляты, сеголетка радужной форели, патогенность.

UDC 578(035)

The Study of Reproduction of Hemorrhagic Septicemia Virus

Matvienko N., Buchatskiy L.

Abstract. The results of the study of the biological characteristics of the virus VHSV, in connection with a huge potential threat of entry of the virus into specialized fish industries of Ukraine. Determined by the pathogenicity of these isolates to rainbow trout fingerlings (*Oncorhynchus mykiss*). The aim of this study was to investigate the reproduction of isolates of VHSV under the conditions of in vitro in cell cultures and in vivo on the rainbow trout fingerlings.

Materials and methods Fish. Rainbow trout fingerlings were bred at the experimental aquaria room of Institute of Fisheries of National Academy of Agrarian Sciences of Ukraine. Fish were healthy and tested upon the existence of the parasitic, bacterial and viral infections

VHS strains. The following strains of VHS were used in research: reference strain-"DH4p101"; isolates PL-1 (6,8 lg TTsD50/sm³), PL-2 (6,2 lg TTsD50/sm³) provided by professor Jerzy Antihovich, National Veterinary Institute (Pulawy Poland), M-1 isolate (6,3 lg TTsD50/sm³) isolated from farms in Russia (VIEV provided Zavyalovoy EA). The propagation of the mentioned above viruses was carried out in the laboratory of fish pathology Institute of Fisheries of National Academy of Agrarian Sciences of Ukraine.

Cell culture. Cell lines of FHM (fat head minnow), RTG-2 (rainbow trout gonads). The cultivation of the continuous fish cell cultures were carried out according to the guidance, specified by authors for every line.

Mediums, solutions and sera. For the cell growth we used the mediums of Eagles MEM, RPMI-16 with double set of amino acids and vitamins and DMEM/F12 (Sigma) supplied from fetal bovine serum (FBS) and antibiotics (gentamycin, kanamycin, penicillin, ampicillin). Also the trypsin/EDTA solution (0,25/0,02%), 1M HEPES- buffer (pH 7,0) and 0,05% trypan blue solution were applied. Virus OR titer was determined by the statistic computation method and expressed in tissue culture infective dose in 1,0 ml (TCID₅₀/ml) (Reed and Mench 1938).

Experimental infection. Rainbow trout (*O. mykiss*) fingerlings, bred at the aquaria room of IF NAASU, were used for the experimental infection. The experiments of the fish inoculation were carried out under the lab conditions in a separate room in 40 l tanks at 12°C. Two groups of trout fingerlings were taken for the experimental and control variant, 10 species with body weight up to 15 g in every group. After the primary adaptation, fish were infected with VHS by the intraperitoneal injection method. The medium from not infected cell culture in amount of 1 ml per fish was used as a control. During the disease development the clinical signs, path morphological changes and fish mortality were noticed.

Conclusions. It was found, that the investigated hemorrhagic septicemia virus isolates of different pathogenicity had trout in relation to rainbow trout fingerlings, and caused the death of 35 to 65 %.

The reproduction of these isolates in cell lines FHM, RTG- 2 advanced complex degenerative processes, accompanied by the appearance of vacuoles in the cells, grain, rounded cells, loss of their ability to adhere, which eventually led to the complete destruction of the monolayer.

During the experimental infection, it was found that the disease was of a systemic nature, trout developed the septic process that led to the injury of almost all the organs and tissues.

Key words: virus VHS, isolates, yearling rainbow trout, pathogenicity.

*Рецензент – проф. Дубінін С. І.
Стаття надійшла 22. 03. 2014 р.*